

Sai Vibrionika - Novice

www.vibrionics.org

“Kadarkoli vidite bolnika, obupano ali žalostno osebo, to je priložnost za vaše služenje.”

...Sri Sathya Sai Baba

Knjiga 6, številka 6

Nov/Dec 2015

V tej številki

☞ Z mize Dr Jit K Aggarwala	1 – 2
☞ Primeri zdravljenja s kombi	2 - 40
☞ Dodatek	40

☞ Z mize Dr Jit K Aggarwala ☞

To je posebna številka z 90 primeri, katero z ljubeznijo darujemo Bhagawanu Sri Sathya Sai Babi na njegov veličasten 90 rojstni dan. **Številka za 90 rojstni dan!**

Dragi zdravilci

Ta posebna številka novic Sai Vibrionike nas spominja na 90 rojstni dan našega ljubljenega Gospoda, Sai Babe. Zbrali smo 90 primerov zdravljenja, ki smo jih poklonili Swamiju za njegov rojstni dan. Prvo posvetitev najdete spodaj.

Naš ljubljeni Gospod nas je učil, da je v fizičnem svetu vedno dvojnost. To je dobro in slabo, trpljenje in sreča, bolezen in zdravje. Sai Vibrioniko je ustvaril s svojo roko sam naš Gospod, da bi olajšal človeško trpljenje. Vsi ki imamo ta blagoslov, da jo izvajamo, vemo, kako dragoceno darilo je to za bolnike in za nas – njegovo orodje. Zato se kot ljubeči zdravilci ponovno posvetimo Swamijevemu služenju.

Ob pregledu primerov, ki so jih zdravilci poslali za to posebno izdajo, smo bili presenečeni zaradi razlik, ki so se pokazale pri ozdravljenih bolnikih, zaradi raznih zdravljenih težav in načinov zdravljenja. Skupna stvar pri vseh primerih pa je pomen ljubezni pri zdravljenju. Ljubezen in skrb zdravilcev, ki ju posvečajo bolnikom, se kaže v vseh primerih. Tako mora biti v Sai Vibrioniki. Brez ljubezni ni pravega zdravljenja.

Upamo, da bodo vsi bralci teh primerov dobili navdih v zgodbah bolnikov in zdravilcev.

Sai je ves čas vodil vsa naša prizadevanja za Sai Vibrioniko, tudi to veliko nalogo. Ko smo dobili tako nepričakovano število primerov, smo skupine delali nočno in dan, da bi vključili vse prispevke v darilo za rojstni dan. Zdravilci pa so hitro odgovarjali z dodatnimi podatki in pojasnili.

Vsi skupaj smo delali v duhu enosti, navdih smo pa dobili s to dragoceno priložnostjo za darilo Swamiju za njegov 90 rojstni dan.

Zahvaljujemo se vsem ljudem, ki so sodelovali in prispevali za uspešen zaključek. Tega dela ne bi mogli brez nesebičnega služenja mnogih zdravilcev, ki so pustili drugo delo in pomagali pri tem projektu.

Hvaležni smo zdravilcem in koordinatorjem, ki so zbrali primere in nam jih pomagali dopolniti.

Zahvaljujemo se predanim članom skupine za pripravo novic, ki so pregledovali in urejali zapise in jih pripravili za objavo v novicah ter v posebni knjigi za Swamijev rojstni dan.

Z ljubeznijo služimo Saiju

Jit K Aggarwal

Posvetilo

To je darilo našemu ljubljenemu Gospodu, Bhagawanu Sri Sathya Sai Babi

Ob priložnosti njegovega 90 rojstnega dne, 23 novembra 2015

Dragi Swami,

Ta venec 90 primerov Sai Vibrionike ponižno polagamo k tvojim lotosovim stopalom. Ta poročila božanskega zdravljenja iz vsega sveta dokazujejo moč tvoje brezpogojne ljubezni, ki zdravi bolne in

olajšuje trpljenje. loveštvu si z brezmejnimi so utjem dal darilo Sai Ram zdravnih vibracij. Nas si pa blagoslovil kot tvoje orodje, ki prinaša ta zdravila vsem trpe im in nam dovolil, da smo pri e tvojih udežev zdravljenja.

Ob tem darilu ti dajemo naša srca, naše misli, naše vse kot nesebi no služenje tebi. Prosimo te, da nas še naprej vodiš, da dajemo najboljšo in ljube o oskrbo vsakemu bolniku.

Primeri z uporabo kombov

Teh 90 primerov smo uredili po vrsti glede na registracijsko številko zdravilcev.

1. Gojitev paradižnikov z Vibrioniko 00002...UK – Združeno kraljestvo



Zdravilka piše: V Puttapparthiju živim že nekaj let blizu Super Specialty bolnišnice. Imam vrt z različno zelenjavo. Paradižniki so že skoraj dva metra visoki (Novembra 2015) 8 tednov po saditvi in so videti zdravi in močni, z majhnimi popki, ki so pripravljene, da se odprejo. To je rezultat našega lanskega poizkusa z vibrioniko. Bili smo zadovoljni tudi s prejšnjimi rastlinami, ki so bile visoke okoli 120cm (4 feet) z manjšimi sadeži. Ko smo leta 2014 posejali nova semena, smo jim dali:

CC1.1 Animal tonic + CC1.2 Plant tonic + SR264 Silicea 3X...OD v vodi, ki smo jo poškropili na rastline z dvolitersko škropilko.

Ko premaknemo rastline iz lonkov v zemljo, so pod stresom in potrebujejo posebno podporo, zato smo zalivali še tri dni OD. Rastline so zaenkrat takoj močno rasti. Potem smo jih škropili na pet dni nekaj mesecev. Zrasle so na okoli 160cm in so bile polne

zdravih plodov. Nekateri so bili zelo veliki – dva ali tri smo tehtali in so imeli vsak okoli pol kg (glejte sliko).

Opazili smo, da je bila tudi druga zelenjava – bučke, špinata, švicarski 'chard', jajčevci in več vrst solate – bolj zdrava in močnejša. Vse naše rastline hranimo z vrtnim kompostom in škropimo z doma narejeno mešanico ilijev, da jih zaščitimo proti gosonicam, ušem, muham, mravljam, hroščem in drugim škodljivcem. Ampak to je bilo prvič, da smo redno škropili z vibracijskim tonikom in smo prvič dobili tako velike paradižnike. Bili so tudi dobrega okusa.

Zdravilka razlaga:

Tukaj je recept za našo mešanico ilijev, ampak tudi samo vibro tonik jih naredi odporne za škodljivce. Zavrite pol kg tanko narezanih zrelih pekojih ilijev v 3 litrih vode 15 do 20 minut. Dodajte 30 g mila in dobro zmešajte, da se raztopina oprime rastlin. Dodajte še tri litre vode. Ohladite in precedite. Poškropite s škropilko ali pa z metlo iz šibja (Indian broom used for sweeping).

2. Oživitev ptice, ki se je zaletela v okno 01339...ZDA

22. septembra 2015 je vrabek poletel v okno zdravilkine hiše, udaril ob steklo in padel na les. Zdravilka je vzela posodo z vibutijem, stekla ven, ga posula po ptici in pela Gayatri mantró. Ptica se ni premaknila, glava ji je visela, na začetku je hitro dihala. Potem se je dihanje upočasnilo in opešalo. Zdravilka je lahko božala ptici hrbet. Zdelo se je, da je ptica prenehala dihati. Zdravilka je hitro pripravila zdravilo v vodi v pokrovku, ki je bil pri roki:

CC1.1 Animal tonic + CC10.1 Emergencies

Nežno je pristavila pokrovček h kljunu ptice in jo božala po vratu. Naenkrat je ptica pogoltnila malo vode. Po nekaj minutih je ptica dvignila glavo in vzela še malo vode. Po kratkem času je ptica začela sukati glavo in gledati naokoli, z oči mi je mežikala. Po več minutih je zdravilka ponudila ptici še tretjo dozo vode, a ptica ni pila. Namesto tega se je pognala v zrak z veliko močjo in odletela. Srečanje je trajalo samo 20 minut.



3. Shujšana ma ka z zlomljeno medenico in diarejo 02658...Italija

4 novembra 2013 so prostovoljci na ulici v Rimu videli shujšano ma ko s poškodbo. Potem je niso videli 10 dni, ko so jo našli skreneno v kotu. Bila je shujšana, v boleini, komaj je hodila, zato so jo odnesli k veterinarju. Rentgen je pokazal, da je imela dva tedna star zlom medenice. Imela je tudi diarejo, zato so jo zdravili proti glistam. Zdravil ev bolnik je vzel ma ko domov, skrbel za njo v zašitni hišici in poiskal vibracijsko zdravljenje. 25 novembra so ma ki dali:

CC4.6 Diarrhoea + CC12.2 Child tonic + CC20.7 Fractures...TDS

Po enem tednu je minila diareja in ma ka je začela pridobivati težo. 5 decembra je rentgen pokazal, da se medenica dobro celi. Kitty – ma ka je zdaj lahko hodila in je prišla iz hiške. Šez en mesec je zadnji rentgen pokazal (5 januarja 2014), da je medenica zdrava. Kitty je imela normalno težo in je bila dovolj spretna, da je ob sre anju glasno izzvala dve drugi ma ki. Njeno zdravje je bilo dobro.

4. Inflammatory Bowel Disease (IBD) – vnetna revesna bolezen & hiter utrip (WPW) v ma ki 02667...UK-Združeno kraljestvo

Zdravilkin ma ak, star 15 let in ingverjeve barve z imenom Garfield je dobil diagnozo treh resnih bolezn. Prva je bila vnetje (IBD) v tankem revesu, vranici in jetrih. Simptoma sta bila bruhanje in driska. Veterinar je predpisal antibiotik v tabletah, a oskrbnica jih ni mogla dati ma ku, ne da bi jo mo no opraskal, zato je potencirala zdravila v stroj ku SRHVP in naredila vibracijsko zdravilo.

Poleg tega je ma ak imel sindrom 'Wolfe-Parkinson-White (WPW)', to je redka bolezen srca, ki je povzročila hiter utrip srca do 400-500 utripov v minuti (Za ma ko je normalen utrip 200 udarcev na minuto). Veterinar je še domneval blokado srnega elektri nega sistema, ki jo je povzročal strdek ali tumor in je predpisal še 'beta-blocker' in aspirin. Zopet je bil problem dajanja zdravil. Ker je ma ak imel stranske uinke teh zdravil, je zdravilka poslala ('broadcast') zdravila ma ku.

Za IBD:

#1. CC4.6 Diarrhoea + CC4.7 Gallstones...6TD

Za WPW:

#2. CC2.3 Tumours & Growths + CC3.2 Bleeding disorders + CC3.6 Pulse irregular + CC15.1 Mental & Emotional tonic...6TD

Za srno blokado:

#3. Beta-blocker in tablete za srce, potencirane v stroj ku SRHVP...BD

Za splošno zdravje:

#4. CC1.1. Animal tonic...TDS

Pošiljanje zdravil je razli no trajalo 1 minuto do 9 minut, odvisno od ma akovega stanja in kakor je zdravilka utila notranje vodenje.

Dva meseca je bil Garfield stabilen, vendar ni dosti jedel in pil, zato je dobil še **potencirani steroid**. Ma ak je postajal slaboten, zato mu je zdravilka vsak dan pošiljala še **potencirana hranila (food remedies)**. To je Garfieldu izboljšalo prebavo in je začel tudi piti. Uinki pošiljanja zdravil so bili vidni, ker je ma ak v tem asu vsaki malo posko il. Neko jutro ga je zdravilka našla v slabem stanju, ma ek je bruhal. Zadnji dve nogi nista delovali. Zdravilka je sumila, da je dobil paralizo zaradi slabega srca. Ma ka je položila na zofo in takoj poslala zdravilo:

#5. CC10.1 Emergencies... 9 minut

Kombo ga je pomiril v nekaj minutah. Da ma ek ne bi ve trpel, je zdravilka klicala veterinarja, da bi žival uspaval. Po Babovi milosti pa se to ni zgodilo, ker se je Garfield odzval na naslednje zdravilo:

#6. CC18.4 Paralysis...9 minut ali malo ve

Ko se je zdravilka vrnila šez kratek as, je videla ma ka, kako je šepal k svojemu ležiš u! Šeprav je bil ma ek v slabem stanju, je zdravilka odpovedala sestanek pri veterinarju in vso no skrbela za ma ka. Vsako uro mu je pošiljala zdravila #1, #2, #4, #5 in #6, **poleg tega pa še:**

Za miren konec:

#7. SR272 Arsen Alb 10M

Za tega ma ka še ni bil as za odhod. Prenehal je bruhati in za el hoditi brez šepanja. Povrnili se mu je tudi apetit. S pomo jo zdravilkine potrpežljivosti se mu je zdravje izboljševalo. V tem asu je tudi ujel podgano in jo pokazal zdravilki. Tako je potrdil, da je skoraj pripravljen opravljati svoje delo.

Opomba urednika: Skrajšano obliko tega primera smo objavili leta 2014 v knjigi 'International Sai Vibrionics Conference Proceedings. Ta širša oblika dokazuje, kako u inkovito je lahko pošiljanje zdravil (broadcasting) in kako koristno je potencirati zdravila s stroj kom SRHVP.

+++++

5. Poškodba o i in glave ma ke ^{02750...Kanada}

Sweetie, pouli no muco, je novembra 2014 ujel sosed, ker je pila njegovo mleko; udaril jo je po glavi in ustih ter jo vrgel v jarek ob cesti. Lastnik je na motorju pripeljal muco k zdravilcu na dom. Muca je imela eno oko oteklo in zaprto ter raztrgani ustnici. Zdravilec je pripravil:

CC1.1 Animal tonic + CC7.1 Eye tonic + CC10.1 Emergency + CC18.5 Neuralgia

Raztopili so pet kroglic v vodi ali mleku in ji dali piti v stekleni ali plasti ni posodici. Drugi dan je za ela piti in po dveh dneh je že tekala okoli hiše. Hitro je ozdravela.

+++++

6. Rak psa ^{02864...ZDA}

Neka ženska je pripeljala svojega 6-let starega psa Henrija k zdravilcu, ker je veterinar pri njem odkril raka v prsni. Rak je že toliko napredoval, da je pes imel le še kratek as življenja. Imel je kratko sapo in zdravilec je lahko ob util rakasto rast. Dal mu je zdravilo:

CC1.1 Animal tonic + CC2.1 Cancer + CC2.2 Cancer pain + CC2.3 Tumours & Growths + CC19.1 Chest tonic + CC19.3 Chest infections...BD v vodi

Po prvem tednu je lastnica sporo ila, da je Henry bil videti bolj zdrav z manj boile inami.

Poleg tega je lastnica imela še enega psa, ki je imel bulo v vratu skoraj 12 let. Bula se je pred kratkim odprla in veterinar jo je odstranil v anesteziji. Ta pes je pil iz iste posode kot Henry. Po treh tednih pitja zdravila se je tudi drugemu psu popravilo zdravje. Lastnica je prepri ana, da je tako hitro ozdravel po operaciji, ker je pil vibracijsko vodo skupaj s Henrijem.

Henrijevo zdravje je bilo stabilno. Toda lastnica je bila mnenja, da je rak preve napredoval, preden so za eli zdravljenje in da pes ne bi mogel ozdraveti. Da bi mu olajšali bole ine, so po šestih tednih zdravljenja Henrija uspavali.

+++++

7. Ma ka z glistami ^{03528...Francija}

Zdravilec je sumil, da je 2 leti stara ma ka imela gliste, ker je bila tako suha in ji je izpadala dlaka, eprav je dobro jedla. 27. junija 2015 ji je dal:

CC1.1 Animal tonic + CC 4.6 Diarrhoea...5 kroglic so raztopili v 200ml vode vsak dan, ma ka je to pila 7 dni.

Po 8 dneh so videli gliste v obliki venca v ma kinem blatu. Po enem mesecu je ma ka pridobila težo in telesno mo .

Da se ne bi gliste zopet pojavile, so zdravljenje ponovili ez en mesec, od 31. julija dalje.

+++++

8. Rak na jaj niku ^{02799...Združeno kraljestvo -UK}

56-letna ženska je prišla k zdravilcu z rakom 3 stopnje na jaj niku (stage-3 A2 clear-cell carcinoma - OCCC) 5. septembra 2014. V preteklosti je imela težave s srcem. Julija 2013 so jo sprejeli v bolnišnico z vnetjem plju po sr nem napadu s hudimi blokadami v ve ini arterij, srce je delovalo samo 30%. Poslali so jo domov, ker je niso mogli zdraviti. Potem se je zdravila z vibrioniko in neverjetno okrevala. (Ta primer je bil opisan v knjigi 'Proceedings of the 1st International Conference of Sai Vibrionics, "#1. Heart Attack", pp. 53-54).

Bolnica je imela druge kroni ne probleme: tip-2 diabetes, ki ga je dobro nadzorovala z injekcijami inzulina in ustnimi alopatskimi zdravili; in pankreatitis, za katerega je tudi jemala alopatska zdravila. Od maja 2014 je imela napeti trebuh, kašelj in slabost. Ultrazvok je pokazal rast v jaj niku. 29. julija 2014 je imela popolno histerektomijo in ugotovili so raka na jaj niku. Za eli so s kemoterapijo, a bolnica se je že prvi

zgrudila 1 septembra 2014 zaradi peve teko ine v plju ih. Kemoterapijo so ustavili in po 3 dneh bolnico poslali domov. Odlo ıla se je za vibrioniko. Dali so ji naslednje kombe:

#1. CC2.1 Cancers - all + CC2.3 Tumours & Growths + CC4.2 Liver & Gallbladder tonic + CC4.3 Appendicitis + CC4.7 Gallstones + CC4.10 Indigestion + CC4.11 Liver & Spleen + CC8.1 Female tonic + CC10.1 Emergencies + CC13.1 Kidney & Bladder tonic + CC15.1 Mental & Emotional tonic + CC18.1 Brain disabilities + CC19.3 Chest infections chronic + CC19.6 Cough chronic...6TD

#2. NM45 Radiation + NM113 Inflammation + SM2 Divine Protection + SM5 Peace & Love Alignment + SM6 Stress + SR324 X-Ray + SR348 Cortisone...QDS

Po 4 tednih je sporo ıla, da se po uti 50% bolje. Zopet je imela apetit in slabost je izginila. Imela je tudi ve energije. **#1** so znižali na **5TD**, in **#2** nadaljevali **QDS**. Po 4 mesecih, januarja 2015, niso odkrili sledi raka. Takrat se je po utila 75% bolje. Obe zdravili **#1 in #2** so nato dali **QDS**. Po 6 mesecih se je bolnica po utila 90% bolje. Naslednje slikanje marca 2015 je potrdilo, da ni imela raka nikjer v telesu. Zato so obe zdravili znižali na **TDS**. 13 avgusta 2015 se je bolnica zelo dobro po utila; potovala je in bila zelo aktivna. Obe zdravili so znižali na **BD**. 7 oktobra 2015 je bila ženska zdrava, zato so **#2** prekinili, **#1** pa nadaljevali **BD**. Vse slike so na razpolago.

Bolni ina h i razlaga:

Naša družina je imela zelo težki dve leti. Ko je preživela sr ni napad, je Amma [Opomba urednika: Mama] izvedela, da je imela hudo bolezen treh koronarnih arterij. Edina možnost je bila presaditev srca. To pa je bilo preve nevarno. Medicinski strokovnjaki so se bali, da bi še en manjši sr ni napad lahko kon al njeno življenje.

Amma je z vero jemala Swamijevo vibrioniko. Ko je mama šla na naslednje preglede v bolnišnico, so se zdravniki udili, kako velik napredek je dosegla. Pri akovali so, da bo v invalidskem vozi ku in težkem stanju. Ona pa je aktivna okoli 85% kakor pred boleznijo.

ez eno leto pa je Amma dobila diagnozo za cisto na jaj niku, ki je bila na tretji stopnji raka. Zdravniki so se vpraševali, e bo preživela histerektomijo, ona pa se je prebudila v operacijski sobi in spraševala za svojo družino. Zdravniki so bili prepri ani, da so odstranili cisto brez širjenja raka.

Amma je dobila vibrioniko posebej za raka pred in po operaciji. Dolo ili so ji 6 kemoterapij. Že pri prvi kemoterapiji je imela še en sr ni napad. Zato so prekinili kemoterapijo.

Mama še nadaljuje z vibrioniko in zdravniki opažajo dobre znake izboljšanja. Preživela je težke bolezni in zdaj uživa pravo kvaliteto življenja.

udež Swamijeve vibrionike je pri a uspešnega zdravljenja.

9. Tumor v nosu, kroni na slaba prebava ^{03524...ZDA}

Moški 83 let je prosil za zdravljenje velikega benignega tumorja v konici nosa. Rastel je že pet let in naredil dodatne bulice v vrhu starega tumorja. Alopatska zdravila niso pomagala. Antibiotik 'minocycline' je imel stranske u inke in je stanje še poslabšal. Kadar koli se je moški dotaknil nosa, ga je to dražilo in tumor je bil masten ob dotiku. Bolnik je imel že dvajset let tudi kroni no slabo prebavo. Imel je še ve težav, a najprej je želel pomo za to dvoje. 3 julija 2015 so mu dali:

Za tumor in slabo prebavo:

#1. CC2.3 Tumours & Growths + CC4.10 Indigestion + CC12.1 Adult tonic + CC15.1 Mental & Emotional tonic + CC17.3 Brain & Memory tonic...TDS

Po enem tednu je povedal zdravilcu, da je zdravilo dobro delovalo. Prebava je bila za 40% boljša in eprav je tumor bil videti enak, ni bilo nove rasti. Po enem mesecu je bila prebava odli na, vsaj za 70% boljša. Bil je sre en, ker se je tumor za el kr iti. Zmanjšal se je za okoli 20% in barva kože se je tudi spreminjala. Po drugem mesecu je bila prebava ozdravljena in tumor se je zmanjšal za 80%, to je bil velik napredek.

Potem so zdravila spremenili in zmanjšali. 18 oktobra so mu dali:

Za prebavo:

#2. CC4.10 Indigestion + CC10.1 Emergencies....OD

Za tumor:

#3. CC2.3 Tumours & Growths + CC12.1 Adult tonic + CC15.1 Mental & Emotional tonic + CC17.3 Brain & Memory tonic...TDS

V času zdravljenja z vibrioniko ni jemal drugih zdravil. 10. novembra se je tumor izravnal s kožo. Na začetku se je tumor hitro krčil, potem pa počasneje. Draženja ni bilo več in tumor se je posušil. Bolnik je zdaj jemal #3 ustno in dodatno je dobil:

4 CC2.3 Tumours & Growths... v istem petroleju za zunanje mazanje, kadar je potreboval.

Ko je bolnik šel k zdravniku, se je ta čudil, kako je tumor izginil in je bil presenečen, ko je slišal za udeležno ozdravitev z "vibrioniko!" Bolnik je zelo srečen in začenja zdravljenje za diabetes, visoki holesterol in visoki krvni pritisk.

+++++

10. Diabetes, bula pod ušesom ^{10399...Indija}

41-letni moški je prišel k zdravilcu junija 2010, ker je že tri leta imel diabetes. Jemal je alopatska zdravila, a se je odločil tudi za vibrioniko. Dali so mu:

Za diabetes:

#1. CC3.1 Heart tonic + CC6.3 Diabetes + CC7.1 Eye tonic + CC12.1 Adult Tonic + CC13.1 Kidney & Bladder tonic...TDS

K zdravilcu je prihajal redno vsak mesec. Po 9 mesecih je dobil mišični vozec pod levim ušesom in je šel k zdravniku. Zdravnik je svetoval odstranitev tvorbe, da bi preprečil raka, a bolnik se ni odločil. V dveh mesecih se je bula povečala, zato je prosil za vibrioniko. Zdravilec je dodal:

Za tumor:

#2. CC2.3 Tumours & Growths + #1...TDS

Po enem letu se je tvorba zmanjšala in izginila po 20 mesecih. Bolnik je še naprej jemal **#1...TDS**.

Oktober 2015 je bil bolnik srečen, ker mu je zdravnik zmanjšal alopatska zdravila za diabetes. Še naprej jemlje **#1**.

+++++

11. Benigna kalcifikacija dojke ^{11573...Indija}

55-letna sorodnica zdravilca je bila v skrbeh, ker je mamogram pokazal benigno kalcifikacijo 2. kategorije v levi dojki. Pred leti je imela operacijo zaradi raka v desni dojki in od takrat je hodila na redne preglede. K zdravilcu je prišla 3. maja 2015, ker se je odločila za vibrioniko in je prekinila druge terapije. Dali so ji:

CC2.1 Cancers + CC2.2 Cancer pain + CC2.3 Tumours & Growths + CC8.3 Breast disorders + CC12.1 Adult tonic + CC15.1 Mental & Emotional tonic...TDS

Tri mesece kasneje so pregledi pokazali, da je kalcifikacija izginila. Tkivo dojke je bilo normalno. Bolnica je jemala zdravilo še tri mesece. Novembra 2015 bo zdravilec spremenil dozo na **OD**.

+++++

12. Palpitacije srca (nereden utrip) in bolečina v boku ^{01620...Francija}

77-letna ženska je prišla na zdravljenje 20. aprila 2015 za kronično srce in težave z bocom. Že eno leto je imela pogoste pojave aritmije. Včasih so palpitacije trajale ves dan. Bala se je, da ima srčno bolezen. Elektrokardiogram pa je bil normalen.

Pred 4 meseci je dobila bolečine v levem boku, rentgen pa je pokazal vse v redu. Zaradi bolečin v boku je težko hodila, še posebej po stopnicah in je postala utrujena med hojo in se je nosila težke stvari. Bolnica ni marala alopatskih zdravil in jih ni jemala.

Med pogovorom je neprestano govorila in postala čustvena. To je morda bila navada. Dali so ji:

Za srčne palpitacije:

#1. CC3.6 Pulse irregular + CC10.1 Emergencies + CC12.1 Adult tonic + CC15.1 Mental & Emotional tonic...TDS in se nastopi kriza, 1 doza na 10 minut 1 uro ali 2, če je potrebno.

Za bolečino v boku:

#2. NM3 Bone I + CC20.3 Arthritis + CC20.4 Muscle & Supportive tissue...TDS

Čez 10 dni je bolnica sporočila, da so palpitacije prenehale, ker je vzela zdravilo #1 pogosto v eni uri. Bolnici so svetovali, da se nauči sprostiti s kardiološko koherentno tehniko.

Po 4 tednih je bolnica sporočila, da nima več bolečin v boku in lahko hodi normalno. Še prav je ugotovila, da je srčna koherentna tehnika dobra, je ni uporabljala za umiritev palpitacij.

Po 6 tednih je sporočila, da nima več palpitacij in lahko hodi 6 km in več. Tako dobrega počutja že dolgo ni imela.

Doziranje so zmanjšali na OD za dva tedna, **2TW** naslednja dva tedna in potem **OW** še dva tedna, preden je prenehala. Septembra 2015 se ženska dobro počuti in je srečna ter hvaležna.

+++++
13. Slaba cirkulacija, bolečine v hrbtu, Levkoreja in Urtikarija 02799...Združeno kraljestvo

76-letna ženska je imela mrzle noge, bolečine v hrbtu in leukorejo. K zdravilcu je prišla 23. julija 2014. Že od otroštva je imela mrzle noge in roke. Bolečine v hrbtu je povzročal spondilitis. Imela ga je že 20 let in tablete proti bolečinam so le malo pomagale. Trenutno ni jemala zdravil. Dali so ji naslednje kombe:

Za slabo cirkulacijo:

#1. CC3.1 Heart tonic + CC3.5 Arteriosclerosis + CC3.7 Circulation + CC10.1 Emergencies + CC12.1 Adult tonic + CC15.1 Mental & Emotional tonic...QDS en mesec, potem TDS

Za spondilitis:

#2. CC18.5 Neuralgia + CC20.1 SMJ tonic + CC20.2 SMJ pain + CC20.3 Arthritis + CC20.4 Muscles & Supportive tissue + CC20.5 Spine...QDS en mesec, potem TDS

Po 3,5 meseca je bolnica sporočila 30% olajšanje v nogah in 20% izboljšanje v hrbtu. Obe zdravili je jemala TDS.

Bolnica je povedala še za eno težavo: eno leto in pol je imela bel vaginalni izcedek zaradi levkoreje in srbenje zaradi urtikarije. Tudi za to težavo ni šla k zdravniku. Dali so ji te kombe:

Za levkorejo in urtikarijo:

#3. CC8.1 Female tonic + CC8.5 Vagina & Cervix + CC21.1 Skin tonic + CC21.3 Skin allergies + CC21.7 Fungus...QDS en mesec, potem TDS

Po 7 tednih je sporočila isto ozdravitev obeh težav in je bila zelo hvaležna. Zdravilo **#3** so znižali **BD** za en teden, potem **OD** naslednji teden do prenehanja. Drugi znaki so se tudi zmanjšali: bolečina v hrbtu je bila za 70% boljše in mrzle noge za 50% boljše. Obe zdravili je jemala še naprej TDS.

Ko je prišla k zdravilcu 30. maja 2015 sta bili obe težavi za 90% boljše, zato so ji zdravili **#1** in **#2** znižali na **BD**. 23. septembra 2015 je bolnica sporočila, da so vsi znaki izginili. Oktobra 2015 še jemlje obe zdravili **#1** in **#2 OD**.

+++++
14. Anemija 02799...Združeno kraljestvo

26-letna ženska je prišla k zdravilcu 10. julija 2015, ker je imela premalo železa v krvi. V preteklih mesecih se je počutila zelo utrujena. Po krvnih testih je dobila tablete železa, ki so povzročile konstipacijo in poslabšanje hemoroidov, zato jih je prenehala jemati. Drugih zdravil ni jemala. Dali so ji:

NM2 Blood + NM12 Combination 12 + NM22 Liver + NM45 Atomic Radiation + OM1 Blood + OM28 Immune System + BR1 Anaemia + SM1 Divine Protection + SM5 Peace & Love Alignment + SM6 Stress + SR216 Vitamin E (organic origin) + SR256 Ferrum Phos + SR306 Phosphorus + SR324 X-Ray + SR360 VIBGYOR + SR361 Acetic Acid + SR494 Haemoglobin + SR529 Spleen + SR561 Vitamin Balance...QDS

Po 6 tednih je bila utrujenost za 50% manjša in bolnica je imela več energije. Doziranje so znižali na TDS. Oktobra 2015 je ženska sporočila, da se zopet normalno počuti. Pregled krvi 12. oktobra je pokazal normalno raven železa, zato so doziranje znižali na **BD**.

+++++
15. Mini-napadi po srčni operaciji 02890...ZDA

Zdravilca 74-letna sestra je imela srčni napad leta 2013 in so ji vsadili by-pass (heart-bypass surgery). Po tej operaciji je dobila več prehodnih ishemičnih napadov (TIAs, mini-strokes) zaradi neodkritih krvnih strdkov. To je prizadelo tisti del možganov, ki nadzira impulz požiranja in dušenja (swallowing/choking impulse), zato ni mogla jesti ali govoriti, ne da bi jo dušilo, tudi če je poivala. En mesec je bila v bolnišnici in je dobivala antikoagulate in zdravilo za visoki holesterol. Zdravilec jo je podpiral in jo zdravil z naslednjimi kombi:

Za bolečine v telesu in sklepih:

#1. CC20.1 SMJ tonic + CC20.2 SMJ pain + CC20.3 Arthritis + CC20.4 Muscles & Supportive tissue...BD

Za kap in sr ni napad:

#2. CC3.4 Heart emergencies + CC3.5 Arteriosclerosis + CC18.4 Paralysis...BD

Za jetra in kožo:

#3. CC4.2 Liver & Gallbladder tonic + CC4.10 Indigestion + CC21.1 Skin tonic + CC21.5 Dry Sores...BD

Ko je bolnica dobila prvo dozo zdravila **#2** pod jezik, je takoj nastopilo vidno izboljšanje. Njene oči so bile ostrejše, bolnica je dobila več energije. To je okrepilo njeno vero v vibro zdravila, zato jih je redno jemala. Dušenje se je postopno zmanjšalo in ob koncu enega leta je 100% izginilo.

Oktobra 2015 je bolnica še jemala zdravila, a ne redno. Pravej je bolj poasna, je zopet v svoji podobi (her old self).

Zdravilec pravi:

Pri tem zdravljenju je očitna božja milost in to je bila posebna izkušnja za bolnico in zdravilca.

+++++
16. Ingvinalna Hernia 02899...Združeno kraljestvo - UK

63-letni moški je dobil to diagnozo 29 junija 2015. Prejšnji dan je dobil bolečino v dimljah, med tem ko je sedel na stolu in izvajal verski obred. Potem ni bilo nadaljnjih znakov. Do naslednjega zdravniškega pregleda pa so postale bolečine hude. Zdravnik je moral dvakrat potisniti revo nazaj na svoje mesto. Zdravnik je priporočil operacijo, bolnik pa se je odločil za tablete proti bolečinam in vibrioniko (tega ni povedal zdravniku), da bi videl, če bi vibrionika lahko to ozdravila. Zdravnik se je strinjal, da spremlja stanje 6-8 tednov, vendar je naročil bolniku, da mora takoj v bolnišnico, ko se stanje poslabša. Zdravilec mu je dal:

CC4.9 Hernia + CC10.1 Emergencies + CC12.1 Adult tonic + CC15.1 Mental & Emotional tonic...TDS v vodi.

Po enem dnevu jemanja zdravila, se je bolečina zmanjšala na 50%, revo pa je še tiščalo skozi pretrgano trebušno steno. Po treh dneh se je bolečina zmanjšala za 80% in revo je tiščalo ven samo enkrat dnevno, zjutraj, preden je šel na veliko potrebo. V naslednjih 4 dneh je bilo bolje, bolečine pa ni več bilo. Bolnik ni več util motnje v trebuhu. Po dveh tednih je bil 100% zdrav.

Na pregledu pri zdravniku v drugem tednu septembra 2015 so potrdili, da se je stanje uredilo. Zdravnik je rekel, da nekaterim bolnikom uspe utrditi trebušne mišice, kakor se je zgodilo temu bolniku. Zdravnik je še svetoval, da bolnik ne dviguje težkih stvari in da dela vaje za okrepitev mišic v dimljah.

Zdravilec pa je svetoval, da bolnik jemlje vibro zdravilo **OW**, bolnik pa ga jemlje **OD**.

+++++
17. Kroni na bolečino v trebuhu in konstipacija 03523...Združeno kraljestvo

8-letna deklica je imela bolečino v trebuhu tri leta. To je bila topa bolečina, ki se je podnevi spreminjala, ponoči pa se je povečala. V nekaterih nočeh se je kotalila po tleh zaradi bolečin. Zdravniki niso mogli ugotoviti vzroka. V preteklih 11 mesecih je bila konstipirana in je jemala alopatska zdravila. 24 marca 2015 so ji dali:

#1. CC4.3 Appendicitis + CC4.4 Constipation + CC12.2 Child tonic + CC13.2 Kidney & Bladder infections + CC15.1 Mental & Emotional tonic...TDS

Po enem tednu je mati sporočila, da se je bolečina rahlo zmanjšala za 10%. Po enem mesecu so bile bolečine redkejšje, bilo jih je 70% manj. Konstipacija je bila 100% vredna. Dodali so še dve zdravili:

#2. CC4.10 Indigestion + CC10.1 Emergencies + #1...TDS

V septembru 2015 dobi deklica bolečino ob asno, enkrat v dveh tednih, izboljšanje je za 90%. Materi so svetovali, da daje zdravilo **OD**, raje kakor pa ob asno ob bolečinah.

Deklica mati razlaga:

Maja 2012 je naša petletna hčerka začela dobivati hude bolečine v trebuhu. Bolečina se je pojavljala skoraj vsak dan in večino dneva. To je trajalo več mesecev. Po več pregledih in slikanju trebuha zdravniki niso odkrili ničesar narobe. Od maja 2014 je dobila še konstipacijo in bolečina v trebuhu se je nadaljevala.

Proti koncu marca 2015 je začela jemati kroglice Sai vibrionike v vodi. V nekaj dneh je konstipacija prenehala. Tudi bolečine v trebuhu je bilo manj in ni bila stalna. Potem so prišli dnevi, ko sploh ni bilo bolečin. V avgustu 2015 ima bolečino ob asno, enkrat v dveh tednih. Bolečina ni tako huda kot prej in ne traja dolgo. Ocenjujem 93% napredek v njenem stanju.

Te kroglice so imele velik vpliv na h erkino življenje. Bole ine so bile tako hude, da v šoli ni mogla sedeti na tleh s prekrižanimi nogami. Nekatere dni je morala ležati doma in mi nismo mogli opravljati naših vsakodnevnih dolžnosti. Zdravilo za konstipacijo ni pomagalo in nismo mogli na rtovati stvari vnaprej, ker smo se bali, da bo h i bolna. Po božji milosti smo izvedeli, da je naš prijatelj pravkar opravil te aj vibrionike in takoj sem vedela, da to potrebujemo. Zelo sem bila presene ena, kako hitro je h erkina bole ina popuš ala. Kadar pa sedaj dobi bole ino, izgine takoj ko vzame zdravilo. Vse to nam je poslal Bog.

+++++

18. Analna Fisura ^{10355...Indija}

75-letna ženska je imela analno fisuro dva meseca, ko se je za ela zdraviti julija 2015. Ob veliki potrebi je imela peko ob utek in ni mogla jesti peko e hrane. Dali so ji:

CC4.4 Constipation + CC10.1 Emergencies + CC12.1 Adult tonic + CC15.1 Mental & Emotional tonic...QDS

Drugih zdravil ni jemala. Po dveh mesecih se je peko i ob utek zmanjšal za 80%, velikost fissure se je zmanjšala za polovico in lahko je prenašala manjše koli ine peko e hrane. Po naslednjih dveh mesecih so vsi znaki izginili in lahko je jedla normalno. Doziranje so zmanjšali na **TDS**. Oktobra 2015 še jemlje zdravila in je sre na.

Opomba urednika: Ker so se vsi znaki popravili, bi lahko doziranje zmanjšali na **OD** in potem navzdol do **OW**.

+++++

19. Akutna kislina ^{10355...Indija}

15 maja je prišla k zdravilcu 52-letna ženska z akutno kislino. Ve kot en mesec je imela slabo prebavo, napet trebuh, nizek apetit in vetre. Antacid tablete niso pomagale. Med pogovorom je bolnica povedala, da se je slabo po utila zaradi neke osebe v svoji bližini. Zdravilec je pripravil:

CC4.10 Indigestion + CC12.1 Adult tonic + CC15.1 Mental & Emotional tonic...QDS

Bolnica je prenehala jemati antacide. Po enem tednu je sporo ila izboljšanje za 30%, po 4 tednih pa za 90%. Po dveh mesecih je bila zdrava in doziranje so zmanjševali: **QDS** 4 tedne, potem **TDS** 2 meseca in kon no **OD** 2 meseca. V novembru 2015 se dobro po uti in težava se ni ponovila.

+++++

20. Kroni ne bole ine v želodcu ^{10363...Indija}

14-letni fant je imel že eno leto bole ine v želodcu. Zdravnik je bil mnenja, da je to bil dolgoro ni u inek alergije za pelod, ki jo je imel že iz otroštva. Bole ina je bila tako huda, da se je fant po ve ur zvijal na tleh in ni mogel iti v šolo. Alopatska zdravila in steroidi niso pomagali. 15 avgusta 2013 je prišel k zdravilcu in prekinil zdravila. Dali so mu:

CC4.10 Indigestion + CC9.2 Infections acute + CC15.1 Mental & Emotional tonic...QDS

Že naslednji dan je mati veselo sporo ila, da so sinove bole ine skoraj minile že po prvi dozi. Zmanjšale so se za 90%. Po 4 mesecih je bil fant popolnoma zdrav. Potem so dozo postopoma zniževali do **OW** junija 2014. Oktobra 2015, je fant dobrega zdravja.

+++++

21. Bole ina v ušesu ^{11568...Indija}

Julija 2015 je zdravil eva 13-letna h i dobila akutno bole ino v levem ušesu. Bole ina se je za ela po obisku prireditve, kjer so igrali glasno glasbo in deklica je bila blizu zvo nikov nekaj minut. Dali so ji kombo v kokosovem olju okoli dve uri po za etku bole ine:

CC5.1 Ear infections...vsakih 10 minut, eno kapljico v uho

Bole ina je ponehala v eni uri in starši so si oddahnili. Naslednji dan so doziranje znižali na **6TD**, potem pa postopoma na **OD**.

+++++

22. Diabeti na gangrena ^{02786...Rusija}

Ko je zdravilec obiskal svojega prijatelja v bolnišnici 19 marca 2015, je tam videl 72-letno žensko, ki je imela resne zaplete diabetesa. V bolnišnico so jo pripeljali zaradi kapi. Bolnica ni mogla povedati, kako

dolgo je že imela diabetes, vedela pa je, da je bil njen sladkor visok in je že dolgo imela inzulin. Zaradi diabetesa je dobila odpoved ledvice in bila je skoraj slepa zaradi diabetične retinopatije. Imela je tudi diabetično gangreno na stopalih in na nižji tretjini tibie na obeh nogah. Koža je bila temno rjava, podobna drevesni skorji in trda ob dotiku. V bolnišnici so ji rekli, da nujno potrebuje operacijo stopal. Za operacijo so ji dali datum en mesec po koncu zdravljenja za kap. Njeno zdravje je bilo tako slabo, da ni hotela imeti operacije. Zdravilec ji je prinesel zdravilo v olju:

#1. 3.7 Circulation + 21.11 Wounds & Abrasions...BD za zunanjo aplikacijo.

Zdravilec je namazal njene bolele noge z zdravilom vsakih 15-20 minut v dveh urah zjutraj in zvečer. Po prvih dveh urah je bolnica rekla, da se počuti v nogah bolje. Noge so se izboljševale vsak dan. Čez nekaj dni so bolnico poslali domov. Zdravilce ji je dal še ustno zdravilo:

#2. NM6 Calming + NM20 Injury + NM25 Shock + NM32 Vein-Piles + NM81 Glandular Fever + OM3 Bone Irregularity + SM15 Circulation + SM17 Diabetes + SM26 Immunity + SM27 Infection + SR264 Silicea 200C + SR298 Lachesis 30C + SR325 Rescue + SR408 Secale Corn + SR457 Bone + SR507 Lymphatic Organ...6TD za en mesec in **TDS** kasneje.

Od takrat je bil zdravilec z njo na zvezi samo po telefonu. Barva kože na nogah se je izboljšala in operacijo so prestavili. Po treh mesecih je imela normalno barvo nog. Ko jo je zdravilec klical 15. novembra 2015, je imela isto normalne noge. Hodila je po hiši in opravljala hišna dela.

+++++
23. Diabetes z alergijo na Metformin ^{11567...Indija}

52-letna ženska je prišla k zdravilcu 15. maja 2015 zaradi diabetesa, ki so ji ga odkrili pred 6 meseci (Krvni sladkor brez hrane: 190mg/dL, normalno 70-110mg/dL; Po obroku: 250mg/dL, normalno 70 to 150mg/dL). Test krvnega sladkorja tistega dne je pokazal, da njen sladkor še ni bil pod nadzorom. Bolnica ni mogla jemati alopatskih zdravil, ker je imela hudo alergijo na Metformin in druga zdravila za diabetes (imela je tudi alergijo na hrano, kot so 'brinjal', ribe in krompir.). Ena sama tableta Metformina je povzročila diarejo, omotico in izpuščaj, zato se njeno stanje ni izboljšalo. V preteklih treh mesecih se je počutila slabotno in utrujeno, v stopalih je imela pekoč občutek; večkrat je morala iti na vodo, 2 do 3krat vsako noč in to je motilo njen spanec. Bolnica je prala perilo po več hišah in je bila pod fizičnim in mentalnim stresom. Tudi njen oče je bil diabetik. Zdravilec je domneval, da sta stres in genetska osnova vplivala na njeno stanje. Zdravilec ji je dal:

CC4.2 Liver & Gallbladder tonic + CC6.3 Diabetes + CC12.1 Adult tonic + CC15.1 Mental & Emotional tonic...TDS.

Vibracijsko zdravljenje je pokazalo razliko. Po 10 dneh se je njen pekoč občutek v nogah izboljšal za polovico, ponoči pa je šla v kopalnico le enkrat. Krvni sladkor ji začel upadati. Po dveh mesecih se je njen sladkor po obroku znižal na 156mg/dL. Po enem in pol meseca zdravljenja je njen sladkor bil v obeh primerih normalen (Brez hrane: 92mg/dL, Po obroku: 115mg/dL; 11. septembra 2015).

Ob naslednjem testu 29. oktobra, se je sladkor po obroku malo dvignil (Brez hrane: 90mg/dL, Po obroku: 181mg/dL). Sin bolnice je omenil, da je njegova mati 19. oktobra obležala z virusno vročino in je jemala alopatska zdravila ter antibiotik 6 dni. V tem času ni jemala vibracijskih zdravil. Kljub temu je bolnica rekla, da se je počutila manj slabotna in utrujena (50%). Nevropatija v stopalih se ni spremenila. Zdravilec je bonico spodbujal, da še naprej jemlje vibrioniko in se z njim posvetuje.

Novembra 2015 bolnica jemlje zdravila **TDS** in je srečna, da je njen diabetes pod nadzorom.

+++++
24. Retinitis Pigmentosa, panični napadi, slaba prebava ^{02802...Z druženo kraljestvo}

65-letni moški je prišel na zdravljenje z boleznijo 'retinitis pigmentosa (RP)', to je napredujoča očijska bolezen - 1. februarja 2015. Uradno je bil slep od 15. leta. Njegovo stanje se je slabšalo z leti, videl je rdečo in sivo, nobenih drugih barv. Imel je tudi pline, visok holesterol (6.2mmol/L) in bolečine v hrbtu. Po čutil se je jezno in zmedeno. Predpisali so mu zdravilo statin za holesterol, a ga ni hotel jemati. Začeli so ga zdraviti z naslednjim kombom:

#1. CC3.7 Circulation + CC4.1 Digestion tonic + CC4.2 Liver & Gallbladder tonic + CC4.10 Indigestion + CC7.1 Eye tonic + CC15.1 Mental & Emotional tonic + CC20.4 Muscles + CC20.5 Spine...TDS

Med obiskom po 10 dneh se je bolnik počutil razdražen. Ponoči je imel panične napade, ki so motili spanje in bal se je, da bo popolnoma izgubil vid. Njegova zdravila so spremenili:

Za mentalne in ustvene znake:

#2. NM6 Calming + NM25 Shock + NM95 Rescue Plus + SM39 Tension... vsako uro, dokler se ne počuti bolje, potem papo asi znižuje do OD.

Za vid:

#3. NM96 Scar tissue + NM72 Cleansing + OM25 Eye Retina + SR455 Artery + SR477 Capillary + SR526 Retina + SR539 Vein ...TDS

Kmalu se je njegovo mentalno stanje izboljšalo. Nemir in panični napadi so se zmanjšali za 75% v 3 dneh jemanja zdravila **#2**. Po enem tednu so znaki izginili. Po 3 mesecih zdravljenja (4 maja 2015) je čutil, da se je njegov vid izboljšal za 50%. Zdaj je lahko videl nekaj barv in obrise obrazov. Prosil je še za zdravila za prebavo in holesterol. V tem času ni jemal drugih zdravil. Zdravilec je spremenil kombo:

#4. NM21 KBS + NM22 Liver + NM29 SUFI + BR20 Eye + SR216 Vitamin E + SR480 Cholesterol + SR561 Vitamin Balance + #3...TDS

23 septembra 2015 se je počutil veliko bolje in je želel nadaljevati zdravljenje. Ni bil več nemiren, vetri so se zmanjšali za 75% in tudi njegov vid je napredoval (60% bolje). Videl je več barve, podobe pa še niso bile iste. Bil je optimističen za svojo prihodnost. Oktobra 2015 je pričakoval krvni izvid za holesterol. Imel je tudi pregled pri očišnjem specialistu, da bi zdravnik preveril spremembe v retini.

+++++

25. Chalazion ^{02817...Indija}

Mlada tehničarkaunalniške opreme (23 let) je prišla na zdravljenje velikega tvora znotraj spodnje desne veke 22 avgusta 2015. Tvor se je razvil pred 3 dnevi. Bila je pri specialistu oftalmologu, ki je tvorbo imenoval 'chalazion' in predpisal antibiotik ter protivnetne kapljice (Occumox K) in mazilo (Ocupol-D). Po dveh dneh je tvor postal še večji in se zagnojil. Potem je zdravnik svetoval operacijo. Bolnica je imela podobno operacijo za 'chalazion' pred 3-4 leti. Zdravnik jo je naročil za naslednji dan, a zdravnik ni bil na razpolago.

Zaradi preteklih izkušenj je bolnica verjela v vibrioniko. Pred 3 leti je z vibracijami ozdravila akne, prehlad in vročino. Prenehala je jemati alopatska zdravila in šla k zdravilcu. Dali so ji:

#1. CC2.3 Tumours & Growth + CC3.7 Circulation + CC7.3 Eye infections + CC10.1 Emergencies + CC12.4 Autoimmune diseases + CC17.2 Cleansing + CC20.4 Muscles & Supportive tissue + CC21.11 Wounds & Abrasions + potentised Wysolone*... v vodi, 5ml ustno vsako uro; in zmešano v vodo vrtnice za kapljice, vsako uro eno kapljico

*Steroid Wysolone so potencirali na 200C s strojkom SRHVP, v ta kombo so dodali eno kapljico, da bi pospešili potek celjenja.

Poleg tega so ves čas pošiljali ta kombo tudi s strojkom SRHVP.

Tretji dan je izteklo precej gnoja in doziranje za obe zdravili so znižali na **6TD**. Po 4 dneh je bilo stanje 70% bolje. Pošiljanje zdravila so prekinili in nadaljevali:

#2. Remedy #1 minus the potentised Wysolone...6TD ustno in kapljice

Osmi dan je bilo stanje ozdravljeno - 100%. **#2** so nadaljevali še en teden.

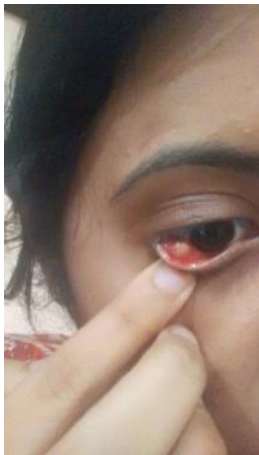Zdravilec razlaga:

Proces zdravljenja se je pospešil, ker so isto zdravilo dajali v fizični obliki in na daljavo.

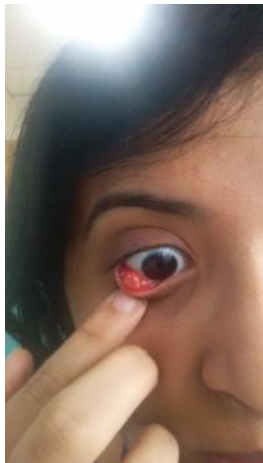Bolnica opisuje (glejte slike):

Težava se je začela 19 avgusta 2015. V desni spodnji vekici sem imela tvor z rumenim gnojem in tudi oteklino. Po treh dneh alopatskih zdravil ni bilo učinkov (antibakterijske kapljice in mazilo), kakor kaže prva slika. Specialist oftalmolog je predlagal operacijo za odstranitev tumorja. Ker sem verjela v vibrioniko, sem šla k zdravilcu.

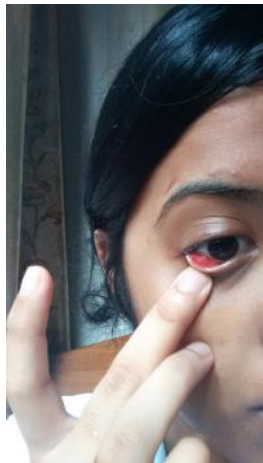Drugo sliko smo naredili po enem dnevu jemanja zdravil. Pred tem je bilo veliko gnoja in otekline. Drugi dan je bilo še nekaj napredka in tudi 'pullout'. Tretji dan je nenadoma iztekel ves gnoj, brez pritiskanja in bolečin. 'Chalazion' je skoraj izginil v treh dneh. Samo nekaj otekline je ostalo. Tudi to se je zmanjšalo proti koncu dneva. Četrty dan je ostalo samo nekaj rdečine. Oteklina se je zmanjšala za 80%. Bolečin ni bilo. Peti dan se je rdečina zmanjšala in oteklina skoraj izginila 100%. Šesti dan je bilo oko zdravo brez sledov.



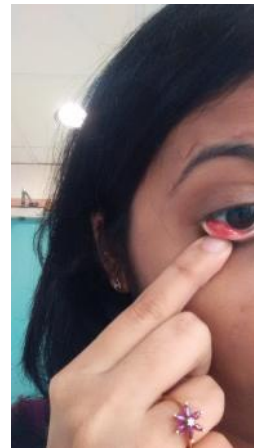Dan 2 (22 August)



Dan 3 (23 August)



Dan 5 (25 August)



Dan 7 (27 August)

3-4 leta nazaj sem že imela ta problem. 'Chalazion' je postal trda masa in so ga odstranili z operacijo. Po operaciji sem morala več dni jemati antibiotik in si dajati komprese s toplo vodo. Ves postopek je bil zelo bole. Vibrionika me je ozdravila v enem tednu in brez bole in. Potrebovala sem samo dva odli na zdravilca in vero. Prisr na hvala Sai Vibrioniki!

8 septembra sem šla na pregled in zdravnik je bil vesel ozdravitve. Bil je presene en, da je oko bilo dovolj zdravo za Lasik (lasersko operacijo o esa). Uspešno so jo opravili 12 septembra. Tudi potem je bilo zdravljenje hitro, s pomo jo vibrionike.

+++++
26. Bole a ovulacija in menstruacija, PMS ^{03520...ZDA}

21 marca 2015 je 28-letna ženska prosila za zdravila za bole o ovulacijo (Mittelschmerz symptoms, sindrom srednjega cikla), PMS in bole o menstruacijo. Kombinacija vseh treh je bila zelo huda.

Bole o ovulacijo je imela že 6-7 let. Simptomi so bili napenjanje, slabost, želod ni kr i in bole ina v pelvisu, zadnji dve leti pa še madeži krvi ob dnevu ovulacije. Vse je postalo slabše leta 2014. Za olajšanje je dobila protivnetni Naproxen, na trebuh pa si je dajala toplo oblogo, ko je bila bole ina prehuda.

PMS in bole o menstruacijo je imela že od vsega za etka. Dva do tri dni pred menstruacijo so se za eli simptomi PMS: napenjanje, ob utek vro ine in hlada ter povišan sr ni ritem in zdihoavanje ob naporih, ob hoji po stopnicah. Ti znaki so trajali 3-4 dni v asu menstruacije in se priklju ili bole i menstruaciji.

Dan pred menstruacijo je imela želod ne kr e. Ti kr i so postali neznosni prvi dan menstruacije, ker je dobila še bole ino, akne, napenjanje, slabost in ob utljive dojke. Bole ina je bila tako huda prvi dan, da ni mogla hoditi. Jemala je tableto proti bole inam in akala tri ure na izboljšanje. Od poletja 2014 so se ti simptomi prvega dne pojavili še na etrti dan. Zdravilka je pripravila:

Za bole o ovulacijo:

#1. CC8.4 Ovaries & Uterus + CC8.7 Menses frequent + CC10.1 Emergencies + CC12.1 Adult tonic + CC15.1 Mental & Emotional tonic + CC20.2 SMJ pain...TDS z za etkom 9 dne cikla do dneva ovulacije

Za PMS in bole o menstruacijo:

#2. CC8.6 Menopause + CC8.7 Menses frequent + CC12.1 Adult tonic + CC15.1 Mental & Emotional tonic...TDS, štiri dni pred menstruacijo in do 5 dne po njej. e se znaki pojavijo, vzame eno dozo na 10 minut eno do dve uri.

Bolnica je za ela jemati zdravilo 9 dne cikla, okoli 4 do 5 dni pred ovulacijo. Tokrat ni imela hude slabosti in napenjanja. Madeže krvi je imela 13 dan, ob dnevu ovulacije, ni pa imela bole ine v medenici in želod nih kr ev. To je bilo hitro izboljšanje.

14 dne je vzela zadnjo dozo zdravila #1. Preden je za ela z #2, je zdravilka združila zdravili #1 in #2 in ji dala:

#3. #1 + #2...TDS v vodi

Tudi u inek tega je bil presenetljiv. 4 junija 2015 je bolnica zaklju ila drugi ciklus menstruacije in ni imela vro ih in hladnih ob utkov, pove anega sr nega ritma, zdihoavanja med fizi nimi napori in ob utljivih dojk. Imela je le nekaj drugih znakov: akne in slabost (bolje za 95%), bole ine in kr e (90% bolje). Edini znak z manjšim izboljšanjem je bilo napenjanje prva dva dni (10% bolje).

Med jemanjem zdravila #3 je bolnica imela ovulacijo brez kr ev in bole ine v medenici (90% splošno izboljšanje). Slabost je bila neznatna (95% bolje). Tudi drugi znaki so se zmanjšali. Madeže je imela enkrat ali dvakrat, pred zdravljenjem pa ve krat, napenjanje pa je utila samo uro ali dve 14 dne.

Še en dokaz u inkovitosti je bilo potovanje v tem asu, ki je vedno poslabšalo znake. Tokrat pa so zdravila zelo pomagala. Bolnica je tudi jedla orehe za zmanjšanje simptomov PMS in menstrualnih kr ev ter banane za manj napetosti.

9 oktobra je bolnica sporo ila še nadaljnji napredek: napenjanje 90% bolje, madeži 95%, bole ina v medenici in kr i 98%, slabost (100%). Bole ine v asu PMS in v menstruaciji so se zmanjšale: napenjanje (90% bolje), slabost in kr i (95%) in drugi znaki (100%).

Novembra 2015, so doziranje znižali na **BD** za en mesec, potem bo pa zdravilka v stiku z bolnico za nadaljnji potek.

Bolnica piše:

Poslabšanje menstrualnih problemov sem opazila v drugi polovici 2013. Najbolj me je skrbelo, ker sem videla madeže krvi in imela hude trebušne bole ine v sredini cikla. Šla sem na UZ in Pap test, a izidi so bili normalni. Ginekolog je omenil, da moji znaki kažejo na sindrom srednjega cikla. Zdravnik je predlagal naproxen analgetik za rešitev težave. Po enem letu jemanja tega zdravila me je zaskrbelo, da bi jemala preve tablet proti bole inam (painkillers).

Takrat sem odšla k zdravilki in spoznala vibracijsko zdravljenje. Verjamem v naravne terapije, zato sem zaupala zdravilki in njenim zdravilom.

Zdaj uporabljam ta zdravila 6 mesecev in skrbim za zdrav na in življenja (kakor mi je svetovala zdravilka), zato so se znaki izboljšali do 95%. Zelo sem hvaležna zdravilki in vibrioniki za tako udovito zmanjšanje bole in. Zato priporo am to zdravljenje vsakomur, ki ima bole ine, preden se odlo ijo za nenaravno zdravljenje.

27. Levkoreja ^{10399...Indija}

Marca 2009 so 50-letno žensko iz vasi poslali v podeželski zdravilski tabor. Že ve kot dve leti je imela beli vaginalni iztok (leucorrhoea), poleg tega pa bole ine v pasu in splošno oslabeledost. V pogovoru z zdravilcem se je po utila bolj sproš eno kakor pa pri zdravniku. Dali so ji:

CC8.5 Vagina & Cervix...TDS

Bolnica je redno jemala zdravilo 7 mesecev. Ni imela drugih zdravil. Ob naslednjem taboru je sporo ila popolno ozdravitev.

28. Cista v jaj niku ^{10940...Indija}

16-letno dekle je prišlo po vibracijska zdravila, ker ji je ginekolog avgusta 2015 povedal, da ima cisto v levem jaj niku. V preteklih treh mesecih je imela bole ino v spodnjem trebuhu in neredno menstruacijo. Pretekli mesec je imela diarejo z mehkim blatom 6 do 7 krat dnevno. Zdravilcu je povedala, da ni imela apetita in je malo pila, rada pa je jedla kitajsko hrano. 14 avgusta so ji dali:

Za cisto v jaj niku in neredno menstruacijo:

#1. CC8.1 Female tonic + CC8.4 Ovaries & Uterus + CC8.8 Irregular Menses...TDS

Za prebavni sistem:

#2. CC4.1 Digestion tonic + CC4.2 Liver & Gallbladder tonic + CC4.8 Gastroenteritis...TDS

Svetovali so ji, da pije 2-3 litre vode vsak dan, ima dieto z veliko vlakni in preneha jesti kitajsko hrano. Po dveh tednih zdravljenja (28 avgusta 2015) je sporo ila 60% izboljšanje. Mehko blato se je zmanjšalo na 2-3 krat dnevno. Omenila je, da je ob za etku menstruacije imela imela nekaj strdkov v krvi. Za nadaljevanje revesnega problema so spremenili zdravilo **#2**:

#3. CC4.1 Digestion tonic + CC4.2 Liver & Gallbladder tonic + CC4.6 Diarrhoea...TDS

2 septembra 2015 je klini ni pregled pokazal, da je cista izginila. Po dveh nadaljnjih tednih je bolnica šla normalno na blato, zato so zdravilo **#3** spremenili:

#4. CC4.1 Digestion tonic + CC4.2 Liver & Gallbladder tonic + CC4.10 Indigestion tonic...BD

Hkrati so zdravilo **#1** znižali na **BD**.

Oktobra 2015 je bilo dekle zdravo in je preventivno jemala zdravili **#1** in **#4**.

29. Infertilnost ^{11176...Indija}

Zakonca brez otrok, poro ena 7 let, sta prišla k zdravilcu 28 novembra 2013. Ženska je bila stara 26 let, moški pa 32. Zelo sta si želela otroka in sta poskusila vse vrste zdravljenja: alopatico, ajurvedo in homeopatijo brez uspeha. Zdravilec je dal:

Za žensko:

#1. **CC8.1 Female tonic...TDS**

Za moža:

#2. **CC14.1 Male tonic + CC14.3 Male infertility...TDS**

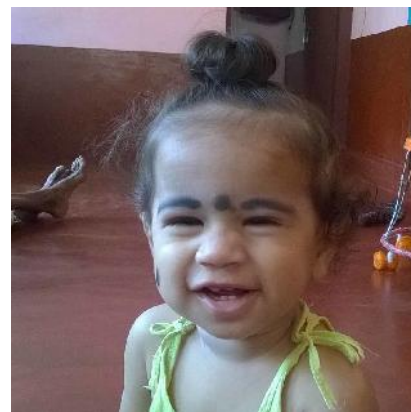
Januarja 2014 so zdravilo za žensko dopolnili:

#3. **CC15.1 Mental & Emotional tonic + #1...TDS**

ez en mesec, februarja 2014 je postala nose a. Njeno zdravilo so spremenili:

#4. **CC8.2 Pregnancy tonic + CC8.9 Morning sickness + CC15.1 Mental & Emotional tonic...TDS**

Ženska je jemala zdravilo #4 skozi vso nose nost in 24 oktobra 2014 je normalno rodila de ka. Sre na družina je pred kratkim praznovala sin kov prvi rojstni dan.



+++++

30. Bole a in neredna menstruacija, Konjunktivitis ^{11177...Indija}

30 septembra 2010 je prišla na zdravljenje 21- letna ženska. V preteklem letu in pol so njene menstruacije zamujale 5 do 10 dni. Pred 3 dnevi je dobila še konjunktivitis. Nobenih zdravil še ni jemala za ta dva problema. Dali so ji:

Za menstruacijo:

#1. **CC8.8 Menses Irregular...TDS**

Za konjunktivitis:

#2. **CC7.3 Conjunctivitis...TDS**

Po 4 dneh je konjunktivitis izginil. To zdravilo je jemala še en teden. Po 3 tednih jemanja zdravila #1, je njena menstruacija prišla normalno in brez bole in, nato pa se ta problem ni ponovil. Zdravilo #1 je jemala še dva meseca.

+++++

31. Levkoreja in podaljšana menstruacija ^{11278...Indija}

47-letna ženska je prišla k zdravilcu zaradi levkoreje (bel izlo ek) in mo nega krvavenja med menstruacijo. To težavo je imela že eno leto. Ginekolog je postavil diagnozo 'fibroidi sprednje stene' in izvedel D&C poseg oktobra 2012, a znaki se niso izboljšali. Bolnica je imela tudi visoki krvni pritisk, za katerega je jemala alopatska zdravila.

Naslednji kombo so pripravili v vodi: **CC3.3 High Blood Pressure (BP) + CC8.5 Vagina & Cervix + CC8.6 Menopause + CC12.1 Adult tonic...6TD** v vodi.

Po 3 tednih je bolnica sporo ila 100% izboljšanje. Njen krvni pritisk je bil normalen. Potem so kombo pripravili v kroglicah in ga dali **TDS** za dva meseca. Ker ženska ni imela ve težav, so ji dali **BD** za en mesec in **OD** za drugi mesec, potem pa **3TW** za dva meseca. Oktobra 2015 ženska ni imela ve ginekoloških težav, a je še jemala alopatska zdravila za visoki krvni pritisk.

+++++

32. Akutni prehlad ^{03523...Združeno kraljestvo}

37-letni moški je dobil prve znake prehlada, ker je bil z drugimi lani družine, ki so bili bolni. Simptomi so se pravkar pojavili in ni jemal drugih zdravil. 22 marca 2015 so mu dali naslednji kombo:

CC9.2 Infections acute + CC12.1 Adult tonic...TDS

Po enem dnevu se je po util malo bolje. Znaki se niso poslabšali. Tretji dan so se znaki izboljšali na 90%, zato so mu znižali doziranje na OD. Peti dan je bil zdrav in je prenehal jemati zdravilo.

Opomba urednika: Hitro zdravljenje z vibrioniko je v tem primeru uspešno ustavilo prehlad.

33. Prehlad in kašelj ^{10400...Indija}

52-letna ženska se je prišla zdraviti 4. julija 2015 za znake prehlada. Že en mesec ji je teklo iz nosa in bila je utrujena. Jemala je zdravilo Crocin (paracetamol), a izboljšanje je trajalo samo dva dni in znaki so se ponovili. V zadnjih 30 letih je večkrat imela prehlad, 4 do 5 krat v letu. Za njo se je s prehladom, potem je prišlo do hudega kašlja, ki je trajal okoli en mesec. Potem je vzela alopatsko zdravilo, da se je rešila problema. Najprej so ji dali zdravilo za akutne znake:

#1. CC9.2 Acute infections + CC15.1 Mental and Emotional tonic...QDS

Po 10 dneh je sporočila, da se je počutila veliko bolje. Njeni znaki so se zmanjšali za okoli 80% brez jemanja alopatskih zdravil. Potem so njeno zdravilo razširili, da bi preprečili kašelj:

#2. CC19.6 Cough chronic + #1...QDS

Bolnica je jemala zdravilo #2 15 dni, potem ni imela več nobenih znakov. Bila je zelo vesela in ni več jemala zdravil. Novembra 2015 se počutila dobro.

+++++

34. Bolečina zaradi zlomljenega zapestja ^{01644...ZDA}

Zdravilec piše: Ko sem opravljal tečaj AVP oktobra 2012, nam je dr. Aggarwal povedal, da naj naredimo 'Wellness Kit – hitra pomoč za dobro počutje' in da ga nosimo s seboj. Jaz sem vesel, da sem ga naredil, ker me je pozno nekoč klicala prijateljica (63), ki živi blizu in je tudi vibro zdravilka; prosila me je, da jo peljem v bolnišnico. Spotaknila se je ob veliko joga žogo v temi, si zlomila zapestje in imela hude bolečine – tako da najprej nisem spoznal njenega glasu, ki je bil spremenjen zaradi šoka in bolečine. Med 20-minutno vožnjo v bolnišnico sem se spomnil, da sem imel zdravilo **CC10.1 Emergencies** v moji torbici. V temi nisem videl, koliko kroglic je padlo v kapico in koliko jih je prišlo v usta ženske, ampak potem je bila takoj sprememba. Dihanje se je upočasnilo in njeno tarnanje se je zmanjšalo. Dal sem ji še eno dozo, preden sva šla v bolnišnico in potem še dve notri (ampak ne pred osebjem). Čez okoli eno uro se je zdravnik vrnil z rentgensko sliko. Bolnici niso dali do takrat nobenega zdravila za bolečine. Vprašal jo je na kateri stopnji je bila bolečina od 1 do 10. Dolgo je razmišljala in rekla: "7". Zdravnik je rekel: "Vi pa imate visoko toleranco za bolečino. Vsi drugi bi rekli 30! Zlomili ste si kosti, ki so se premaknile na drugo stran zloma."

Zdravilca razlaga:

Z mnogo molitve k Babi in zaradi zdravila **CC10.1 Emergencies**, je bila bolnica bolj mirna z manj bolečinami kljub hudemu zlomu.

+++++

35. Rane in odrgnine ^{10363...Indija}

Zvečer 22. septembra 2013 je 10-letna deklica padla v jarek, poln kovinskih palic. Ko se je poskušala izvleči, si je ranila stegno. Prišla je k zdravilcu, medtem pa je krvavela iz 9-10 globokih ran. Dal ji je naslednji kombo:

CC10.1 Emergencies + CC21.11 Wounds & Abrasions...6TD

Njene rane so začele delati kraste še tisto noč in so postale rjave in suhe do jutra. Ni bilo krvavitve ali bolečin. Naslednji dan je koža postala normalna in ni bilo brazgotin. Doziranje so znižali na **TDS** za 3 dni in potem na **OD** za 2 dni. Dve leti pozneje, oktobra 2015 je njena koža čista, brez znakov poškodbe.

+++++

36. Kača je ugriznila kravo ^{11972...Indija}

Na kmetem podrobnosti Indije je prišel kmet k zdravilcu, ker je njegovo kravo pravkar ugriznila strupena kača, ob sedmih zvečer, 23. junija 2014. Takoj so začeli zdravljenje:

#1. CC1.1 Animal tonic + CC10.1 Emergencies + CC21.4 Stings & Bites...vsakih 10 minut za eno uro.

Potem so spremenili kombo, da bi odstranili strup iz telesa:

#2. CC13.2 Kidney & Bladder infections + CC17.2 Cleansing + CC18.1 Brain disabilities + #1...eno dozo vsaki dve uri.

Krava je začela kazati znake oživljanja, zato so ji zdravilo dajali vsako do jutra vsaki dve uri. Stanje krave se je izboljšalo, zato so ji zdravilo dajali **TDS** naslednja dva tedna. Na koncu je krava 100% oživela kljub strupenemu ugrizu.

+++++

37. Bole in a v eljusti, vnetje dlesni in neba ^{01163..Hrvatska}

56-letna ženska je prišla na zdravljenje zapletov po ustni kirurgiji v gornji eljusti pred 2 mesecema. Po operaciji se je v redu po utila. Potem je dobila bole ino v eljusti. Njene dlesni in nebo so otekli in bilo je nemogo e, da bi ji vstavili mosti ek. Maja 2015 so ji dali:

#1. NM3 Bone Irregularity + NM39 Teeth Decay + NM89 Mouth & Gums + SM26 Immunity + SM27 Infection...TDS

Po 10 dneh je bilo 30% bolje. To je bilo dovolj za zobozdravnika, da ji je vstavil mosti ek. Po dveh mesecih se je oteklina zmanjšala za 80%. eljust še ni bila ozdravljena, zato so dodali:

#2. NM96 Scar tissue + SR576 Tumours + #1...TDS

Septembra so vsi znaki izginili in bolnica ni imela nadaljnjih problemov z zobmi.

38. Barber's Itch – glivi na infekcija ^{01767...Holandija}

30 avgusta 2014 je 40-letni moški prišel na zdravljenje površinske glivi ne infekcije, ki se je pojavila 19 avgusta. Imel je ve je madeže po obrazu, obrveh in glavi. Domneval je, da so nastali zaradi stresa v službi – bil je tehnik. Madeži so bili tako grdi, da ni mogel iti v službo. Zdravnik je to težavo poimenoval 'barber's itch' in predpisal antibiotik Fucidin. Ker to ni pomagalo, je bolnik prenehal jemati zdravilo 29 avgusta. Naslednji dan so mu dali kombo:

#1. CC11.1 Hair tonic + CC11.2 Hair problems + CC15.1 Mental and Emotional tonic...6TD

Prišel je po enem tednu (5 septembra) in sporo il, da se je stanje 100% izboljšalo. Ni se ve praskal, madeži so izginili in koža je bila normalna. Bolnik je bil vesel tako hitre ozdravitve. Še tri dni je jemal enako, potem pa zniževal na **BD** 3 dni, **OD** en teden, **3TW** še en teden.

Potem so pa zboleli še otroci. 5 septembra so se pojavili madeži na obrazu in okoli ust njegovega 5-letnega sina in so prosil za zdravila. Dali so mu enak kombo...**TDS**. Ni drugega. Otrok se ni mogel nehati praskati do 8 septembra, potem se je srbenje zmanjšalo in do 12 sept 100% izginilo. Doziranje so znižali na **BD** za en teden in zaklju ili.

10 septembra je dobila madeže tudi 10-letna h erka na obrazu in je vzela **enaka zdravila...QDS**. Po enem tednu so se madeži istili in po nekaj dneh izginili. Nadaljevala je **QDS** še en teden, **BD** en teden in zaklju ila. Po enem letu so bili vsi 3 bolniki brez madežev.

39. Kroni na migrena, kožna alergija ^{02802...Združeno kraljestvo}

50-letna ženska, ki je skrbela za zdravil evo starejšo sosedo, je prosila za zdravljenje hude migrene. Migreno je imela že vse življenje. Pojavila se je ve ino dni, skupaj s slabostjo in ob asno z bruhanjem. Jemala je po 8 Paracetamol tablet na dan zoper glavobol. Pred kratkim je dobila tudi kožno alergijo s srbenjem na obrazu. Za to ni jemala zdravil. 28 julija 2015 ji je zdravilec dal:

#1. CC4.2 Liver & Gallbladder tonic + CC4.6 Diarrhoea + CC4.10 Indigestion + CC10.1 Emergencies + CC11.3 Headaches + CC11.4 Migraines + CC15.1 Mental & Emotional tonic + CC21.3 Skin allergies...enkrat na uro med migreno in s postopnim zmanjšanjem do OD, ko je bilo bolje.

Po enem tednu je bolnica sporo ila, da se po uti 75% bolje.

17 septembra 2015 je zopet prišla, bila je sre na in zdrava. Prenehala je jemati Paracetamol, vibro zdravilo pa je vzela samo še OD. eprav so se glavoboli kon ali, je imela mentalni stres in skrbi za svojo staro mamo. Dali so ji navodila o pozitivnem razmišljanju in tehniko, kako zmanjšati skrbi in ostati v sedanjosti. Njeno zdravilo so spremenili:

#2. CC18.1 Brain disabilities + #1...OD

Oktobra 2015 nadaljuje s tem zdravilom, da obvladuje svoje skrbi.

40. Alopecia areata – delna plešavost ^{02806...Malezija}

9-letni de ek je prišel 28 marca 2015 po zdravilo za delno plešavost (alopecia areata). Pleša je bila v premeru okoli 2.5cm zadaj na glavi (mid-parietal predel; glejte sliko spodaj. Imel jo je že 6 mesecev. Od novembra 2014 se je de ek zdravil pri dermatologu, ki mu je dal ustne steroide za dva meseca,

podkožno steroidno injekcijo v plešo decembra in steroidna mazila, ki jih je de ek mazal. V tem asu se niso pokazali novi lasje. Zdravilec mu je dal:

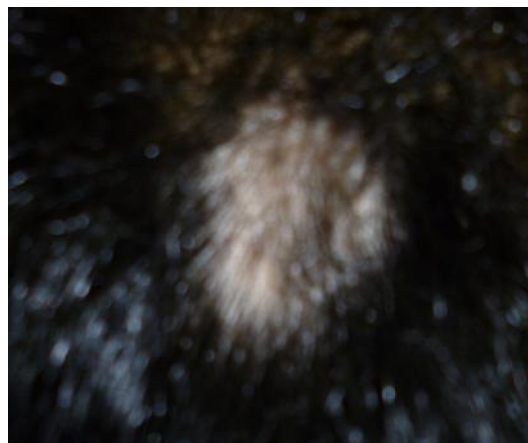
#1. CC11.1 Hair tonic + CC11.2 Hair problems + CC12.2 Child tonic + CC21.1 Skin tonic...TDS

#2. CC21.1 Skin tonic...BD v vodo za vtiranje

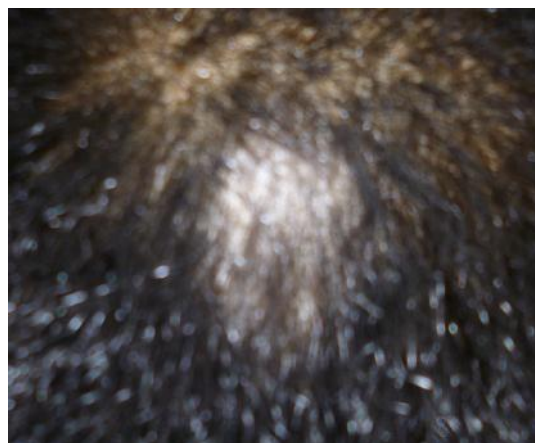
De ek je prekinil alopatska zdravila, potem ko je za el z vibrioniko. Pleša se je dramati no odzvala na vibrioniko. Po 3 tednih (18 aprila 2015) se je plešavost zmanjšala za 50% z novo rastjo las (glejte sliko spodaj). Po 6 tednih (9 maja 2015) je de ek imel normalno rast las in ni ve pleše (glej sliko spodaj). Vibro zdravljenje so nadaljevali še en teden in potem prenehali.

De kov o e piše:

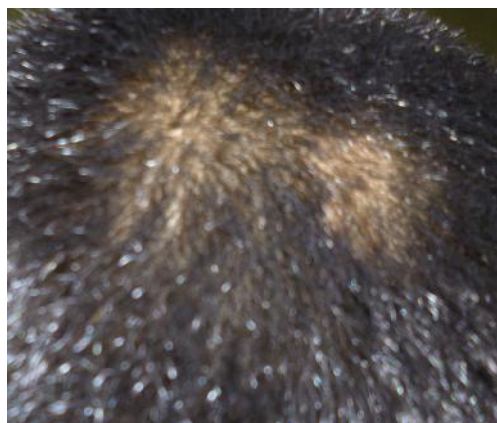
Novembra 2014 je moj sin dobil diagnozo 'alopecia areata'. V lasiš u je imel plešast madež, velik kot kovanec za 20-centov. V bolnišnici so ga zdravili in mu dali tablete, mazila in injekcije, a ni bilo napredka. Marca 2015 smo šli na vibracijsko kliniko v SS3 Sathya Sai Baba centru. Prosili smo Swamija in za eli vibracijsko zdravljenje. Po božji milosti in z blagoslovi je plešasti madež dobil nove lase maja 2015. Želimo se zahvaliti Bhagawanu in dobremu zdravilcu, da je ozdravil mojega sina.



28 marec 2015



18 april 2015



9 maj 2015

+++++
41. Rast zob 03523...Združeno kraljestvo

10-mese na deklica je imela znake rasti zob. Imela je rde a li ka, dva zoba sta se pokazala iz dlesni in je že ve dni imela bole ine. Dobila je otroški Paracetamol (suspension) za spanje. 27 marca 2015 so ji dali:

CC11.6 Tooth infections + CC12.2 Child tonic + CC18.5 Neuralgia...TDS

Zdravila v vodi ni hotela vzeti, je pa odprla usta in vzela kroglico. Že po prvem dnevu jemanja zdravil je spala vso no . Drugi dan je barva lica postala normalna. ez dva dni so vse bole ine izginile - 100%.

Doziranje so znižali na OD z navodilom, da ga povišajo na TDS samo, e bi se pojavila bole ina. Po 6 mesecih ima otrok 10 zobov in ji dajejo zdravilo samo v asu rasti zob.

+++++

42. Migrena ^{11568...Indija}

32-letna ženska je avgusta 2015 že 4 leta trpela zaradi hudih in pogostih migren. Pojavi so nastali zaradi različnih situacij: fizični napor (potovanja, nakupovanje, veliko dela v času družinskih praznovanj), mentalni stres, glasna glasba ali hrup, izpostavljenost soncu in premalo spanja. Glavoboli so trajali od 24 do 48 ur. Poskusila je ajurvedsko zdravljenje brez uspeha. Med napadi je vzela alopatske tablete, ki jih je želela opustiti. Imela je tudi pojave slabosti in nemira, ki so motili njeno dnevno delo. Dali so ji:

CC11.4 Migraines + CC12.1 Adult tonic + CC15.1 Mental & Emotional tonic...TDS v vodi. Med napadi eno dozo na 10 minut do dveh ur, če je potrebovala.

Po 3 dneh zdravljenja je dobila migreno in je začela jemati zdravilo na 10 minut takoj, ko so se znaki pokazali. Sporočila je, da se je stanje olajšalo po peti dozi.

Bolnica je še naprej jemala zdravilo **TDS**. Do 14 oktobra 2015 je nastopilo 90% izboljšanje in doziranje so znižali na **OD**. Po 15 dneh (29 oktobra) je bolnica povedala, da je ozdravljena, ker ni imela niti enega napada kljub fizičnemu in mentalnemu stresu in premalo spanja v tem času. Zdaj jemlje zdravilo **OW**. V primeru napada so ji svetovali, da ga takoj vzame v vodi na 10 minut za eno uro.

43. HIV/AIDS ^{11177...Indija}

24-letna ženska z AIDS-m je prišla 12 decembra 2012.

Bila je iz revne družine. Okužil jo je mož, ki ni povedal, da je imel AIDS že 6 let pred poroko. Pred enim letom je rodila prvega otroka. Ker so bile komplikacije, so jo sprejeli v bolnišnico. Krvni testi so pokazali, da ima AIDS. Na žalost otrok ni preživel. S pomočjo svoje družine je zahtevala ločitev in se začela zdraviti za HIV/AIDS v bližnji bolnišnici, kjer je dobila alopatska zdravila. Potem je od svoje sosede izvedela za zdravilca.

Bila je utrujena in njen videz je bil slab. Imela je znake apatije, brezupa in pomanjkanja interesa za življenje. Zdravilec je dal:

CC12.1 Adult tonic + CC12.3 AIDS-HIV + CC12.4 Autoimmune diseases + CC15.1 Mental & Emotional tonic...TDS

Ko je začela vibracijsko zdravljenje, se je njeno stanje boljšalo iz dneva v dan. Še naprej je jemala alopatska zdravila.

11 mesecev je redno jemala vibracije. V tem času je postala pozitivna, celo optimistična in je zopet imela interes za življenje. Našla si je službo in delala. Vprašala je zdravilca, če bi se lahko zopet poročila. Svetoval ji je, da gre na ponoven pregled krvi. To je storila in izvid je pokazal, da je zelo napredovala. Kri je bila v primernih mejah. Zdravniki so rekli, da ni več nevarnosti, da bi ona okužila svojega partnerja in se lahko poroči. Bila je zelo srečna in je takoj poklicala zdravilca, da pove dobro novico.

Zdravilec piše: To je bila Babova 'leela' (udež).

44. Kap, odpoved ledvice, diabetes, težave z dihanjem, epilepsija, dvojni vid, govorne težave ^{02895...Združeno kraljestvo}

62-letnega moškega so sprejeli v bolnišnico 23 marca 2014 z vročino, izrpanostjo in izgubo apetita, kar je kazalo na tuberkulozo (TB). Ugotovili so kolaps levih pljuč in pljučnico, zato so ga ponovno prestavili na intenzivni oddelek, kjer je dobival močne doze TB zdravila v žilo. Njegovo stanje se je poslabšalo. Dobil je manjšo kap, diabetes, odpoved ledvice, težko dihanje, epileptične napade, oviran govor, dvojni vid in ranjen ezofagus (perforated oesophagus). Zaradi težkega dihanja so mu dali ventilator in izvedli trahotomijo. Bil je močno uspavan, prisodili so mu največ 12 ur življenja.

Vendar pa je bolnik v tem stanju preživel 9 tednov. Vsak drugi dan so mu dajali transfuzijo krvi in dializo. Z nadaljnjimi testi so ugotovili, da ni imel TB, zato so mu prenehali dajati zdravilo za TB. Ker je to zdravilo pomotoma dobival 4 tedne, so nastali ledvična odpoved, diabetes in redni napadi.

Po 5 mesecih so ga poslali domov s cevkami za dializo in hrano v žilo, ker ni mogel jesti ali piti. Pljučnica se je ozdravila, še vedno pa je v žilo dobival več alopatskih zdravil. V takem stanju je bil doma okoli 8 tednov. Avgusta 2014 je bolnik postopoma začel jesti, najprej mehko hrano. 23 avgusta 2014 so ga začeli zdraviti z naskednjimi kombi:

Za odpoved ledvic:

#1. CC10.1 Emergencies + CC12.1 Adult tonic + CC15.1 Emotional & Mental tonic + CC13.1 Kidney & Bladder tonic + CC13.2 Kidney & Bladder infections ...QDS

Za kap, motnje govora, dvojni vid, epilepsijo:

#2. CC10.1 Emergencies + CC12.1 Adult tonic + CC15.1 + Mental & Emotional tonic + CC17.3 Brain & Memory tonic + CC18.1 Brain disabilities + CC18.3 Epilepsy + CC18.4 Paralysis + CC18.5 Neuralgia + CC18.6 Parkinson's disease ... QDS

Po dveh tednih so 100% ozdraveli odpoved ledvic, motnja govora, dvojni vid, težko dihanje in skoraj vsi znaki kapi. Dialize ni več potreboval. Zdaj je lahko šel sam v kopalnico in se oblekel. A še vedno ni mogel jesti trdne hrane in piti.

Bolnik je po asi okrevale. Oktobra 2014 je normalno jedel in pil, a samo majhne količine naenkrat. Novembra 2014 je začel delati nekaj časa v svoji trgovini. Prepričan je bil, da je ozdravel, zato je prenehal jemati vibro zdravila.

Kmalu se je vrnil v normalno življenje. Februarja 2015 je za 4 tedne potoval v Indijo. Po vrnitvi je polni čas delal v trgovini. Marca 2015 je začel voziti avto. Maja 2015 je bolnik po zdravnikovih navodilih opustil vsa alopatska zdravila. Oktobra 2015 se dobro počutil.

+++++
45. Preve aktiven mehur, inkontinenca ^{03507...Združeno kraljestvo}

79-letni moški je prišel na zdravljenje 21 aprila 2015. Pred 15 leti je dobil diagnozo za raka prostate in je imel operacijo. Ostala je brazgotina. Zaradi operacije in brazgotine je upadla moč mehurja, zato je dobil inkontinenco in pogosto uriniranje, posebej ponoči. To je motilo spanje. Bolnik ni jemal nobenih zdravil. Dobil je naslednje kombe:

CC10.1 Emergencies+CC12.1 Adult Tonic+CC13.2 Kidney & Bladder infections+CC13.3 Incontinence+CC15.1 Mental & Emotional tonic...QDS.

Po 4 tednih se je malo izboljšalo, a ni bilo stabilno. Nekatere noči je moral urinirati. Junija si je njegova žena zlomila nogo. Ker je bil preveč zaposlen s pomočjo ženi in s hišnim delom, je za 6 tednov prekinil vibro zdravljenje. Dva meseca po ponovnem jemanju je sporočil 50% izboljšanje z mehurjem. Potem se je izboljšanje nadaljevalo postopoma. 26 septembra 2015 je sporočil 75% izboljšanje. Nočno uriniranje je bilo redko. Bolnik je zadovoljen z napredkom. Oktobra 2015 še jemlje predpisano doziranje zdravil.

+++++
46. Alkoholizem ^{00534...Združeno kraljestvo}

Zdravilka piše: 25-letna ženska je imela spremembe razpoloženja in je že 5 let spila steklenico alkohola vsak večer. Ni si priznala zasvojenosti. Do družinskih članov je bila napadalna in jezna. Službe ni mogla obdržati več kot 3 tedne zaradi slabega razpoloženja in ker ni znala uravnati svojega časa.

Med pogovorom 9 julija 2015 sem ji svetovala, da 'tapka' po točkah meridianov na obrazu (z uporabo tehnike 'the emotional freedom technique' – ustvena svoboda), medtem ko je pripovedovala svojo zgodbo. Povedala je, da je imela od 18 leta dalje tri napadalne partnerje. Tepli so jo, ona pa je mislila, da je to normalno, celo del odnosa. Po drugem partnerju je začela piti, da bi pozabila trpljenje. Razložila sem ji uinkne pitja na njeno zdravje in dobre strani pozitivnega pogleda, se sprosti negativne spomine, da bi ji pomagala razumeti, kako privlačimo in postanemo tisto, o čemer stalno razmišljamo ("Zakon privlačnosti"). Dala sem ji naslednji kombo:

CC3.7 Circulation + CC4.1 Digestion tonic + CC8.1 Female tonic + CC10.1 Emergencies +CC12.1 Adult Tonic + CC13.1 Kidney & Bladder tonic + CC15.1 Mental & Emotional tonic + CC15.2 Psychiatric disorder + CC15.3 Addictions + CC15.4 Eating disorder + CC17.3 Brain & Memory tonic + CC18.1 Brain disability + CC18.5 Neuralgia + CC19.1 Chest tonic + CC19.7 Throat chronic...TDS v vodi.

Svetovala sem ji tudi, da jemlje vitamin B kompleks, ker alkohol ta hranila uničuje.

Naslednji teden je pošiljala sporočila in povedala, kako lep je bil vsak dan. Potem se je sprla z napadalnim partnerjem in ga odslovila. To ji ni bilo težko narediti. V sebi je čutila veliko olajšanje. Več dva tedna je bila v svetišču in tam govorila, da se počuti "mirno in uravnovešeno".

Po 5 tednih se je zopet javila na pogovor. Svetovala sem ji, da prinese s seboj svojo pijavo, da ji lahko naredim nozodo. S tem se ni strinjala, vmes pa je povedala, da ni več pila. Prenehala je piti en teden

potem, ko je začela jemati vibrioniko in je tudi dobila novo službo. Bila je srečna. Nameravala je kratke poitnice. Prijavila se je tudi za študij, da začne novo življenje.

Zdravilka razlaga:

Za prvi pogovor sem se strinjala, da se pogovorim z materjo, a se je bolnica odločila, da pride skupaj z materjo. Strinjali smo se, da se pogovarjam samo z bolnico, mati pa je šla na sprehod. Da bi jo opogumila, sem jo najprej vprašala o zdravju in prehrani. Tako je premagala svojo življenjsko. Ko se je mati vrnila iz eno uro, se je hčerka smehljala. Mati je bila presenečena.

Ob drugem pogovoru je mati jokala in rekla: "da je dobila hčerko nazaj". Skupaj sta kuhali in hodili na sprehode in "zvečer ni bilo jeznih izbruhov". Ob koncu septembra 2015 bolnica še pošilja sporočila, da se dobro počuti.

+++++

47. Huda depresija, dvojni vid, insomnia ^{01339...ZDA}

Odrasel sin je po prijateljevem nasvetu marca 2014 sporočil zdravilki, da prosi za zdravljenje 65-letne matere. Mati je že 3 leta imela depresijo in psihične motnje. V tem času je nastopilo več fizičnih težav. Zredila se je, imela je histerektomijo, dobila je diabetes, visoki holesterol, žolčne kamne, ulkuse in zgago, nespečnost, hudo migreno, problem s sinusi, hemoroide in dvojni vid. Vse to je poglobilo njeno depresijo. Večino dneva je spala v postelji. Sin je povedal, da so se ti problemi začeli v času njegove poroke (poglejte izjavo spodaj). Materino depresijo so zdravili s psihoterapijo in zdravili, družina pa je poskusila tudi meditacijo in glasbeno terapijo, a ni nič delovalo.

Potem je zdravilka govorila s sinom in materjo po telefonu 23 marca, 2014. Poslala je naslednja zdravila:

Za depresijo in druge mentalne težave:

#1. CC12.1 Adult tonic + CC15.1 Mental & Emotional tonic + CC15.2 Psychiatric disorders + CC17.3 Brain & Memory tonic + CC18.1 Brain disorders + CC18.2 Alzheimer's disease...TDS za en teden, potem QDS.

Bolnica ni imela znakov 'pullout-a', zato je zdravilka na 12 dan zdravljenja #1 zamenjala z #2, da je vključila tudi dvojni vid:

#2. CC7.1 Eye tonic + CC7.5 Glaucoma + CC7.6 Eye injury + #1...QDS

Poleg tega je še dala:

Za nespečnost:

#3. CC15.6 Sleep disorder...ena doza 30 minut pred spanjem. Če je še budna, eno dozo vsakih 30 minut do štirikrat. Če se bolnica prebudi ponoči, naj ponovi.

Šest mesecev zdravilka ni slišala ničesar o tej družini, potem pa je sin 5 novembra 2014 sporočil, da je njegova mati doživela nenadno in popolno ozdravitev depresije (glejte njegov zapis spodaj), pred tem pa že ozdravitev dvojnega vida (diplopia). Zdravilka je poklicala družino. Bolnica je bila zelo srečna in hvaležna Saiju, da je zopet normalna. Zdaj lahko kuha za družino in se veseli z vnuki, sinom in snaho. Od oktobra 2015 se zdravi za druge fizične težave.

Sinova sporočila:

23 marec 2014:

Moja mati je maja 2011 dobila hudo depresijo in niti za kratek čas ni bila brez težav. Sčasoma je postalo vse slabše. Začelo se je v času moje poroke maja 2011. Pravega vzroka nismo poznali, autil sem, da je bila mešanica različnih dejavnikov: njen strah, da izgublja sina zaradi druge ženske, priprave na poroko, stres, zelo vroče poletje in onesnaženost v Mumbaiju ter nekaj nesporazumov s snahinimi sorodniki. Vse to se je v njej kuhalo, kritična točka pa je bila zelo žaljiva pripomba mojega tasta nekaj dni pred poroko.

Maja 2011 se je v njej začela sprememba. Postala je negativna in jezna. Kar naprej je govorila o preteklosti in koliko grehov je storila. Ponavljala je iste stvari, jokala in se bala smrti. Razmišljala je, da se bliža njen konec in se je bala, kje se bo rodila v naslednjem življenju zaradi slabe karme. Večkrat na dan me je klicala v pisarno, kar je bilo zelo moteče. Motilo jo je tudi očetovo obnašanje. Poleg mentalnih težav je imela v preteklih treh letih več bolezni, kar je poslabšalo njeno stanje. Shujšala je. Imela je histerektomijo, diabetes, visok holesterol, žolčne kamne, ulkuse in zgago, noči brez spanja, migreno, težave s sinusi, hemoroidi in potem še z dvojnimi vidom, zato se je njena depresija še poglobljala. Rada ostajala v postelji in spala ves dan.

Poskusili smo psihično zdravila in alternativo (psihoterapijo, meditacijo, poslušanje tihe glasbe itd.), a ni nič pomagalo. V njenem stanju je nemogoče meditirati ali se osredotočiti na nekaj pozitivnega. Poskušali smo jo pritegniti in sili zaposliti, a nam ni uspelo dosti.

Ljudje pravijo, da molitve pomagajo in bog ustvarja udeže. Vse kaže, da bog ne sliši naših molitev. Še vedno čakamo na udež. Vem, da ima vsak lovek dobre in slabe ase in da moramo poravnati slaba dejanja. Ampak mislim, da smo v zadnjih 3 letih mama in mi vsi dovolj trpeli, da poravnamo slabo karmo za več življenj. Izgubljam potrpežljivost in vsak dan je težaven. To uničuje našo družino in še posebej mojo ženo, ker živimo v skupnem gospodinjstvu.

5 november 2014:

Srečen sem, da vam lahko sporočim, da je moja mati zdaj ozdravljena te hude depresije, ki je trajala več kot tri leta in pol! Tako nenadoma se je zgodilo, da smo se šele po nekaj dneh zavedeli, da je zopet normalna! Ne vem, kako se je zgodilo, prav gotovo se moram zahvaliti Swamiju, VAM in vibracijskim zdravilom, ki ste nam jih dali. Jemala jih je po navodilih in delovala so kot udež. Psihi na zdravlila tega niso uspela narediti v 3 letih, vibracijska pa so uspela v 6 mesecih. Dvojni vid je izginil veliko časa prej kot pa depresija. Ne spomnim se točno kdaj. Moja družina in jaz smo vam neizmerno hvaležni. Zadnja tri leta in pol so bila zelo težka.

+++++

48. **ustvene težave otroka** 02128...Argentina

Mati je prišla k zdravilcu, ker je bila v skrbeh za 6-letno hčerko. Bila je razdražljiva, trmasta in v šoli je imela težave. Deklici so dali:

CC12.2 Child tonic + CC15.1 Mental & Emotional tonic + CC17.2 Cleansing + SR542 Aethusa Cyn...TDS

Po dveh tednih zdravljenja je mati sporočila, da je bilo stanje deklice za 90% bolje. Zdravilo je želela dajati še nekaj tednov.

Opomba urednika: **SR542 Aethusa Cyn** je že vključeno v **CC12.2 Child tonic**.

+++++

49. **Nespečnost, tahikardija, bulimija, panični napadi in boleča menstruacija** 02658...Italija

Novembra 2014 je ženska 48 let prosila za zdravljenje težav pri stresnem delu. 10 mesecev že ni dobro spala, občasno je imela tahikardijo (nenormalno hiter srčni utrip). Nobenih zdravil ni jemala. Dali so ji:

Za nespečnost.

#1. CC15.6 Sleep disorders...eno dozo pol ure pred spanjem in drugo preden gre spat. Če se prebudi ponoči, vzame še eno dozo.

Za tahikardijo:

#2. CC3.1 Heart tonic + CC15.1 Mental & Emotional tonic...TDS

Po enem mesecu ni imela več težav s spanjem in srcem. Prvo zdravilo je prenehala jemati, z drugim pa je nadaljevala še en mesec zaradi stresa. Bolnica je bila v stiku z zdravilcem in decembra se je zdravila za sezonski napad gripe.

Junija 2015 je prosila za pomoč za panične napade ponoči in za bulimijo. Poleg pritiska v službi je bolnica imela stalne denarne in zakonske težave. Kadar se je prepirala z možem, je postala jezna in dobila panične napade ter bolečine pri srcu. Dali so ji:

#3. CC3.1 Heart tonic + CC15.4 Eating disorders...TDS

Po dveh tednih so se njeni znaki izboljšali za 80%. Ta kombo je jemala še dva meseca. Avgusta 2015 je po nadaljnjem izboljšanju dobila še kombo za čiščenje telesnega sistema:

#4. CC17.2 Cleansing + #3...TDS

Septembra je sporočila, da ima bolečo menstruacijo, zato so ukinili **#4** in ji dali novi kombo za daljši čas:

Za bolečo menstruacijo, panične napade in bulimijo:

#5. CC8.1 Female tonic + #3...TDS

Oktobra 2015 ni bilo več bulimije in paničnih napadov, boleča menstruacija pa je ostala. Še naprej je jemala kombo **#5**. Bolnica je povedala, da je vzela dodatno kroglico, kadar je bila živčna zaradi preprirov z možem in je dobila bolečino pri srcu. Potem se je počutila mirnejša in bolečina je prenehala.

50. Demenca in moten govor po zdravljenju raka dojke ^{02864...ZDA}

Ženska (47) je prišla k zdravilcu zaradi stranskih učinkov alopatskega zdravljenja raka dojke. Po dvojni mastektomiji aprila 2014 je zaključila kemoterapijo novembra 2014 in obsevanje januarja 2015. Potem je opazovala demenco in motnjo govora. Bila je pri nevrologu, ki je potrdil, da je živčni sistem utrpel škodo zaradi zdravljenja raka. Nevrolog je tudi opazil, da je bila zelo histerična ob prvem pogovoru. Bila je depresivna. Demenca in občutki krivde so vplivali na njeno samozavest – verjela je, da se je sinova družina razšla zaradi njene bolezni. Tudi rak se ni dokončno odstranil. Jemala je hormone in zdravila za raka dojke. Bolnica je začela vibracijsko zdravljenje 15. junija 2015:

#1. NM5 Brain TS + NM6 Calming + NM25 Shock + NM67 Calcium + NM91 Paramedic Rescue + NM105 Visc Alb (F) + NM106 Visc Alb (FG) + NM110 Essiac + BR3 Depression + BR4 Fear + BR6 Hysteria + BR7 Stress + SM9 Lack of Confidence + SM13 Cancer + SM41 Uplift + SR253 Cal Fluor + SR256 Ferrum Phos + SR257 Kali Mur + SR265 Aconite + SR271 Arnica + SR281 Carbo Veg + SR345 Calendula...QDS

En teden kasneje je imela hudo infekcijo sečila (UTI). Zdravilec je bolnici razložil, da ima telo 'pullout' in izločanje toksinov, ki so povzročili UTI. Kljub neugodnemu občutku so bolnico prepričali, da se je zdravljenje začelo. Zdravilec je ukinil kombinacijo #1 in dal naslednje:

Za UTI:

#2. CC10.1 Emergencies + CC13.2 Kidney & Bladder Infections...6TD

Infekcija se je odstranila v 2 dneh. Bolnica je zopet jemala #1...OD z navodilom, da preneha, če bi se UTI ponovil, zopet jemlje kombinacijo #2 in potem kombinacijo #1 ko UTI preneha. Po 3 tednih (6. julija 2015) je bolnica sporočila 60% izboljšanje za spomin. Njen govor je bil skoraj normalen in po uporabi se je ustveno stabilno. Tudi njen odnos do družine se je boljšal. Še naprej je jemala #1...OD.

3. septembra 2015 je povedala, da je zdravniški izvid pokazal, da nima več raka. Ni več imela težav s spominom in govorom in po uporabi se je dovolj dobro, da je naprej opravljala svoje delo. Od oktobra 2014 dalje je jemala vibrioniko #1...2TW.

51. Klinična depresija ^{03503...UAE- Združeni arabski emirati}

Ko je 60-letna ženska iz Mumbaija obiskala hčerko v Dubaiju, je 21. januarja 2015 prišla k zdravilcu in hudo jokala. Njena družina je pojasnila, da že 21 let trpi za klinično depresijo. Jemala je antidepresive, ki so pomagali, vendar se je njeno stanje poslabšalo v zadnjih 9 letih, potem ko je nenadoma umrl njen brat za rakom. Največ je jokala med 9 in 14 uro. Potem se je počutila malo bolje. Bala se je smrti zaradi brata in "izgube" hčerke, ki se je poročila v času, ko je mati dobila depresijo. Jemala je 20mg zdravila 'fludac' (fluoxetine, an SSRI inhibitor), da je preživela dan. Imela je še druge probleme: diabetes, visoki krvni pritisk in nevralgijo v nogah, za to pa je jemala alopatska zdravila (Diamicron MEX 500 OD, Amlodipine, in Combiflam 400mg). Pred 21 leti je imela TB in histerektomijo. Za depresijo so ji dali:

CC8.1 Female tonic + CC8.6 Menopause + CC10.1 Emergencies + CC15.1 Mental and Emotional tonic + CC15.2 Psychiatric disorders...6TD 7 dni, potem QDS

Po 3 dneh je imela bolnica 50% izboljšanje in je prenehala jokati. Po 5 dneh se je počutila 80% bolje in je prenehala jemati antidepresive. Do 19. dne se je depresija skrajšala na minute. Pojavi so trajali manj kot 5 minut v primerjavi s prejšnjimi, ki so trajali 3-4 ure in hitreje se je počutila normalno. Po 4 tednih je ozdravela 100%. Po 9 mesecih se počutila dobro. Zdravilo jemlje QDS, ker se boji, da bi se stanje ponovilo. Zdravilec bo opazoval bolnico, da se ji povrne zaupanje in potem ji bo postopoma zmanjšal doziranje na OW.

Hčerka bolnice piše:

Vibrionika je naš udeležni prijatelj. Hudo mi je bilo, ko sem videla mamo tako hudo jokati od 9 do 14 ure vsak dan. Jokala je kot otrok in se oprijela vsakogar, ki bi jo lahko potolažil. Po jemanju vibrionike se je že po dveh dneh počutila bolje in tretji dan je bila srečna mama kot pred tem. Zdaj uživa svoje politnice pri nas, ker se lahko z nami smeje in šali. Mati Sai je blagoslovila mojo mamo in našo družino. Zelo smo hvaležni za to zdravljenje in molimo, da naš zdravilec nadaljuje s tem delom.

52. Kronična depresija ^{03505...UK- Združeno kraljestvo}

50-letni moški je prosil za zdravljenje 20. decembra 2014. Bil je učitelj matematike, zelo občutljiv za stres, mentalno nemiren, hitro razdražljiv in nagnjen k jeznim izbruhom. Pred tremi leti je dobil misli o samomoru.

Dolga bitka z depresijo od njegovega 14 leta je uničila njegovo samozaupanje. Nobenih zdravil ni jemal. Pogovarjali so se z njim in mu dali:

CC12.1 Adult tonic + CC15.1 Mental and Emotional tonic + CC15.2 Psychiatric disorders + CC17.3 Brain and Mental tonic...TDS v vodi

Po 10 dneh je bolnik rekel, da v tem času ni občutil depresije, bolje je spal in prenašal stres. Ohranjal je stik z zdravilcem. Po 3 mesecih je sporočil 90% izboljšanje splošnega počutja.

Postopoma je izgubil samomorilne misli. Po 6 mesecih je bolnik pisal zdravilcu: "Opazil sem zdravilno spremembo; pogosto sem zjutraj videl zanko v mojem umu, ko sem se prebudil. To je bil ostanek iz moje mladosti, kadar sem imel samomorilne misli. Že nekaj časa se ta podoba redko pojavlja."

Po 8 mesecih (avgusta 2015) je bolnik sporočil 95% izboljšanje razpoloženja. 1. novembra 2015 je bolnik ohranjal tako počutje in še naprej jemal vibrioniko.

53. Zasvojenost s tobakom ^{10400...Indija}

30-letni moški je žvečil tobak že 15 let, zdaj pa je želel opustiti to navado. K zdravilcu je prišel 2. aprila 2015, pred tem se ni poskušal zdraviti. Dali so mu:

#1. CC15.1 Mental & Emotional tonic + CC15.3 Addictions...TDS

Po enem tednu je bolnik sporočil, da je zmanjšal žvečenje tobaka za 85% in ni imel toliko nujne potrebe, da žveči. Vendar je nenadoma dobil slabo prebavo. Da bi to odpravili, so mu dali:

#2. CC4.10 Indigestion + CC17.2 Cleansing + #1...TDS

Po 3 tednih je bolnik sporočil, da je žvečil 95% manj tobaka in prebava se je izboljšala za 80%. Po 5 tednih je telefoniral, da je prekinil s tobakom. Tudi prebava je bila v redu. Novembra 2015 se ni vrnil k prejšnji zasvojenosti. Ker je to bila 15-letna navada, bolnik nadaljuje doziranje **TDS** do decembra 2015, ko bodo uvedli zniževanje.

54. Insomnia ^{11176...Indija}

75-letna ženska je prosila za vibro zdravila 1. septembra 2015. Že 8 mesecev je slabo spala. Pred tem ni jemala drugih zdravil. Dali so ji:

CC15.6 Sleep disorders...OD eno uro pred spanjem

V nekaj tednih je opazovala ustaljeno izboljšanje. Po enem tednu je ponoči spala dve uri, naslednja dva tedna pa 4 ure. Po nadaljnjih 4 tednih je bila zdrava. Oktobra 2015 je spala po 12 ur, od 9 ure zvečer do 9 ure zjutraj. Svetovali so ji, da znižuje zdravila.

55. Alkoholna zasvojenost ^{11210...Indija}

26-letni moški je pil vsak dan že 4 leta. Zasvojenost je pripisoval mentalnemu stresu zaradi prepričanih o lastnini v družini. Leta 2011 je moral iti v bolnišnico zaradi visokega krvnega pritiska, ki se je popravil po zdravljenju. Maja 2013 je prosil svojo mater, da bi mu pomagala poiskati zdravljenje, da bi prenehal piti. Mati je šla k zdravilcu, ki je pripravil naslednje zdravilo:

CC15.1 Mental & Emotional tonic + CC15.3 Addictions...TDS

Avgusta 2013 je družina sporočila, da je moški prenehal piti. Tudi pivo je odklonil, ker se je bal bruhanja.

56. Kronična migrena, slaba prebava, napadi panike, bolečina v udih ^{03507...UK-Združeno kraljestvo}

30-letna ženska je prosila za zdravljenje več zdravstvenih problemov. Več let je imela migreno, dispepsijo z refluksom in manjše panične napade že 5 let. Imela je tudi bolečino zaradi starega zloma v desnem stopalu in bolečino, ki je sevala po obeh rokah navzdol. V preteklosti je poskusila tablete proti bolečinam, trenutno pa ni jemala zdravil. 25. novembra 2014 je začela jemati:

Za slabo prebavo in napade panike:

#1. CC3.7 Circulation + CC4.1 Digestion tonic + CC4.10 Indigestion + CC10.1 Emergencies + CC12.1 Adult tonic + CC15.1 Mental & Emotional tonic...6TD

Za migreno in vse bole ine – miši ne, skeletne in živ ne:

#2. CC11.4 Migraines + CC18.5 Neuralgia + CC20.3 Arthritis + CC20.4 Muscles & Supportive Tissue + CC20.7 Fractures ...6TD

Po enem tednu je bilo o itno izboljšanje. Bole ina v stopalu je izginila. Prebava se je izboljšala za 90%, refluks se je ustavil in lahko je jedla hrano, kakor so stro nice in kosmi i, ki so ji povzro ali težave v preteklosti. Pani nih napadov ni ve imela. Tudi njeno mentalno stanje je bilo boljše za 90%; bila je mirna in sre na. Migrene so se skr ile za 75%; tudi ko je imela napad, ni bil mo an in je hitro minil. Zdravljenje je nadaljevala.

12 januarja 2015 je prišla po zdravila za akutne znake, ki so se pojavili ob nesre i, ker se je sprehajala s psom pred eno uro tisto jutro. Njen trup se je zvil, ko je pes nenadoma sko il v eno stran. Vlekel jo je z vrvico in njen trup se je upognil. Zato je imela hudo bole ino v hrbtu in se ni mogla pripogniti. Tudi pri dihanju je imela bole ino v prsih. Drugih zdravil ni jemala. Zdravilec ji je rekel, naj ne vzame zdravil #1 in #2, ampak naslednje:

Za akutno bole ino v hrbtu in prsih ob dihanju:

#3. CC10.1 Emergencies + CC15.1 Mental & Emotional tonic + CC20.2 SMJ Pain + CC20.4 Muscles & Supportive tissue + CC20.5 Spine + CC20.7 Fractures...vsakih 10 minut 2 uri.

Po eni uri je ob utila sprostitev mišic v hrbtu, kakor da bi se odvil vozec in bole ina v prsih se je prestavila v solarni pletež, da je lažje dihala. Po dveh urah je bole ina upadla do znosne mere in se je lahko pripognila.

Bolnica je vzela počitek zdravila vsake pol ure. Drugi dan je bila skoraj normalna, samo malo bole ine je ostalo na levi strani gornjega hrbta. 15 januarja, po 4 dneh jemanja zdravil, je bole ina prenehala. Ni se ponovila. Kombo #3 so ukinili in ponovili #1 in #2.

Oktobra 2015 ima samo še nekaj migrene, ki se je skr ila za 90%. Zdravili #1 in #2 jemlje TDS.

+++++

57. Inter-axialna poškodba, slaba prebava, bruhanje in konstipacija, nespe nost, nevrodermatitis in oslabeledost zaradi starosti ^{11573...Indija}

Zdravil eva 88-letna stara stara mama je junija 2015 imela veliko težav. Njeno zdravje se je hitro poslabšalo po padcu decembra 2012, ker si je zlomila desno rame. Udarila se je tudi v glavo in dobila poškodbo (extra-axial lesion). To je povzro ilo možgansko krvavitev februarja 2013. Štiri mesece po krvavitvi je dobila napade bruhanja in slabo prebavo. Zelo malo je jedla, še vode in aja ni mogla dobro spiti in je oslabela. Poskusili so alopatska in ajurvedska zdravila, a njeno stanje se ni popravilo. Homeopatsko zdravilo je za asno olajšalo težave.

Po nesre i je dobila še bole ine v vratu, ošijas, nespe nost, konstipacijo in pred kratkim še nevrodermatitis, ki je povzro il srbenje po vsem telesu. V asih je krvavela zaradi praskanja, kar je še poslabšalo srbenje. V vodi so ji dali naslednje kombe:

Za splošno dobro po utje:

#1. CC3.1 Heart tonic + CC4.1 Digestion tonic + CC4.2 Liver & Gallbladder tonic + CC8.1 Female tonic + CC9.1 Recuperation + CC10.1 Emergencies + CC12.1 Adult tonic + CC13.1 Kidney & Bladder tonic + CC15.1 Mental & Emotional tonic + CC17.3 Brain & Memory tonic + CC18.1 Brain disabilities + CC19.1 Chest tonic + CC20.1 SMJ tonic + CC21.1 Skin tonic...TDS

Za slabo prebavo, bruhanje in konstipacijo:

#2. CC4.4 Constipation + CC4.6 Diarrhoea + CC4.8 Gastroenteritis + CC4.10 Indigestion + CC4.11 Liver & Spleen...TDS

Nevrodermatitis:

#3. CC3.7 Circulation + CC12.4 Autoimmune diseases + CC21.2 Skin infections + CC21.3 Skin allergies + CC21.6 Eczema + CC21.7 Fungus + CC21.10 Psoriasis + CC21.11 Wounds & Abrasions...TDS

Za zlom in bole ine:

#4. CC20.2 SMJ pain + CC20.3 Arthritis + CC20.4 Muscles & Supportive tissue + CC20.5 Spine + CC20.6 Osteoporosis + CC20.7 Fractures...TDS

Za spanje:

#5. CC15.2 Psychiatric disorders + CC15.6 Sleep disorders + CC18.2 Alzheimer's disease + CC18.5 Neuralgia...OD pred spanjem.

Hitro se je pokazalo izboljšanje. Po enem tednu je spila vodo in le ino juho, konstipacija je prenehala, srbenje se je zmanjšalo in praskanje tudi, bole ina se je znižala za 30%. Zdaj je mirno spala.

Po enem mesecu je celoten pregled pokazal, da so njeni organi normalno delovali in da se je notranja poškodba popravila za 70%. V tem času so minile tudi druge bolezni, bila je dobre volje in živahna, začela je jesti poltrdno hrano. Še naprej je jemala ista zdravila.

V zadnjih 3 mesecih njenega življenja smo jo pogosto videli v meditativnem stanju, ko je srečno govorila o Swamiju. Babo je poznala 30 let, a ni nikoli govorila o njem pred začetkom vibro zdravljenja. Mirno je zaspala 12 oktobra 2015.

+++++

58. Senilna demenca ^{10831...Indija}

96-letna ženska je dobila diagnozo senilne demence eno leto pred začetkom vibro zdravljenja. Zdravnik ni priporočal zdravljenja zaradi visoke starosti. Ženska ni mogla opraviti sama svojih dnevnih potreb, na primer iti na stranišče. Popolnoma je bila odvisna od sina, ki je skrbel zanjo ves čas. Slišal je za vibrioniko in poklical zdravilca, ki je njegovo mater obiskal. Mati je bila v postelji in se ni zavedala sveta okoli sebe. Dali so ji:

CC12.1 Adult tonic + CC18.2 Alzheimer's disease...TDS

V enem tednu so se izboljšali njeni refleksi. Postala je zahtevna, celo trmasta, stola ob postelji ni hotela uporabljati, hotela je iti v kopalnico.

Po drugem tednu je začela sama hoditi v kopalnico s pomočjo hojice in je opravljala osebne stvari. Vibrioniko je jemala še dve leti, potem se je v starosti 98 let odpravila na svojo nebeško pot.

+++++

59. Paraliza ^{11176...Indija}

16. julija 2014 je 82-letni moški dobil omotico in se zrušil. V bolnišnico so ga sprejeli v nezavestnem stanju s paralizo. Zdravniki so ga pregledali in niso pričakovali, da bo preživel. Po enem tednu so ga poslali domov na pol zavestnega. Zdravil ni dobival. Še isti dan je sin poklical vibro zdravilca in dal mu je naslednje zdravilo:

CC18.4 Paralysis...TDS

Prvi teden se je pokazalo majhno izboljšanje. Po enem mesecu je bil bolnik pri polni zavesti, znaki kapi so se zmanjšali za 20% in začel je govoriti. Stanje se je izboljševalo in zopet se je lahko gibal. Po 6 mesecih zdravljenja je okreval 100% in je bil normalen. Doziranje so zmanjševali do **OD**.

+++++

60. Epilepsija, neredna menstruacija, konstipacija ^{11310...Indija}

13-letna deklica je prišla na zdravljenje epilepsije 16. septembra 2013. Napadi so se začeli v starosti 8 let, šest mesecev potem, ko je padla s tri metre visoke strehe. Najprej je imela napade vsak mesec, potem pa na 15 do 20 dni, dobila je glavobol in občutek za bruhanje. Bila je tudi slabotna in konstipirana. Zdravilec ji je dal:

Za epilepsijo:

#1. NM50 Epilepsy + NM63 Back-up + NM86 Immunity...6TD

Za vitalnost:

#2. CC3.2 Bleeding disorders + CC3.7 Circulation...TDS

Za zaprtost:

#3. CC4.4 Constipation + CC4.10 Indigestion...BD

10. novembra, po 8 tednih je bolnica povedala, da je imela samo en napad, en dan pred obiskom zdravilca. Glavobol in slabost sta se izboljšala za 50 do 60%.

Zdravljenje so nadaljevali še tri mesece. Znaki bolnice so se izboljšali za 90%. Dobila pa je neredno menstruacijo, pogosto 2 do 3 dni pozno. Imela je tudi močan beli tok in bolečino v spodnjem trebuhu. Takrat (4. februarja 2014) so doziranje #1 znižali na OD, #2 in #3 so prenehali in dali novo zdravilo:

Za neredno menstruacijo in vaginalni iztok:

#4. CC8.5 Vagina & Cervix + CC8.8 Menses Irregular...6TD

Zdravilec je tudi svetoval bolnici, da uživa beljakovinski prašek in pije veliko vode.

Več dva meseca (7. aprila 2014) je bolnica sporočila, da je zdrava – ni imela napadov, glavobolov, slabosti ali menstrualnih težav. Zdravljenje je želela nadaljevati, zato so #1 dali OD in #4 znižali na BD.

Po naslednjih dveh mesecih (3. junija 2014) so dodali še eno kombo:

Cleansing - iš enje:

#5. **CC17.2 Cleansing...TDS** za en mesec, z veliko vode.

iš enje je potekalo uspešno. Oktobra 2015 je še jemala #1...**OW**, da bi prepre ili ponovitev epilepsije.

Opomba urednika:

Za zdravilce, ki imajo samo škatlo 108CC box, lahko kombo #1 nadomestijo s **CC12.2 Child tonic + CC18.3 Epilepsy**

+++++
61. Kroni no kihanje in tok iz nosa (Runny Nose) ^{02799...UK-Združeno kraljestvo}

9-letni de ek je prišel na zdravljenje 27 junija 2015. Njegova mati je povedala, da je imel te znake bolezni že od svojega prvega leta. Ve ino juter je kihal po ve minut, ko je vstal. Kihal je tudi v šoli, okoli 3-4 minute. De ek je bil zaradi tega prizadet in to je skrbelo starše. Dobil je pršilo za nos, a ni pomagalo. Drugih zdravil ni imel. Dali so mu naslednje kombe:

Za kihanje:

#1. **SR520 Phrenic Nerve (CM)**...ena doza v vodi, ki jo je dal zdravilec

Za kihanje in tok iz nosa:

#2. **CC12.1 Adult tonic + CC12.2 Child tonic + CC17.3 Brain & Memory tonic + CC19.1 Chest tonic + CC19.2 Respiratory allergies + CC19.6 Cough chronic + CC19.7 Throat chronic...QDS** za en mesec, potem **TDS**.

Po dveh dneh je mati poklicala in povedala, da se je kihanje izboljšalo za 70%. Po 3 mesecih (26 septembra) je mati sporo ila, da skorajda ne kiha ve . Stanje je bilo za 95% bolje. Tok z nosa se je tudi zmanjšal za 75%. Svetovali so, da de ek jemlje #2 **TDS** še en mesec, potem zniža na **BD**.

+++++
62. Astma & kašelj ^{02877...ZDA}

Mladen (18) je imel tok iz nosa, kašelj in bole ine v telesu, ko je prišel 13 decembra 2012. Takoj je za el jemati zdravilo za gripo:

#1. **CC9.2 Infections acute...vsako uro** v vodi do spanja

Naslednje jutro se je po util 50% bolje, zato so doziranje znižali na **TDS**. Po dveh dneh pa je dobil še vneto grlo, kašelj in sinusitis pa sta se poslabšala. Zato so kombo razširili:

#2. **CC9.2 Infections acute + CC19.2 Respiratory allergies + CC19.5 Sinusitis + CC19.6 Cough chronic + CC19.7 Throat chronic...vsako uro** v vodi.

Bolnik se je naslednjega dne po util malo bolje (15%). Doziranje so znižali na **6TD** in po tretjem dnevu na **TDS**. Po enem tednu na **TDS** se je sinusitis izboljšal za 40%. Kašelj pa je še vztrajal. brez napredka.

Zadnji teden v decembru je bolnik dobil antibiotik, Azithromycin. Sinusi so se o istili, kašelj pa je ostal na uden na in. Nekateri dnevi je redko zakašljajal, druge dni pa brez predaha.

3 januarja 2013 je zdravilec poskusil druga no **kombinacijo za kašelj**:

#3. **CC9.2 Infections acute + CC19.6 Cough chronic...vsako uro** v vodi en dan, **6TD** drugi dan in potem **TDS**.

Tudi novo zdravilo **ni pomagalo**. Nekateri dnevi je malo kašljajal, druge dni pa mo no.

Medtem je zdravnik ugotovil, da antibiotik Azithromycin ni deloval na infekcijo, zato je predpisal drugega. Zopet se je ponovil isti vzorec pri kašlju. Bolnik je bil zmeden, v prsih ga je bolelo zaradi stalnega kašljanja.

Potem so opazili pomembno stvar. Ko je šel bolnik iz toplega na mrzlo (iz tople sobe na prosto pozimi) ali pa obratno, se je njegov kašelj poslabšal. Kadar je ostal doma dva dneva, tudi v mrzlem zimskem vremenu, je poredko kašljajal. Še eno pomembno dejstvo so zgrešili tudi zdravniki, da je bolnik v otroštvu imel mejno astmo in je uporabljal inhalator enkrat ali dvakrat dnevno. Ob tej novi ugotovitvi je zdravilec pripravil zdravilo tudi za astmo:

#4. **CC19.2 Respiratory allergies + CC19.4 Asthma attack...vsako uro** v vodi.

Bolnik ga je za el jemati 24 februarja 2015 in že naslednji dan se je stanje popravilo za 80%! To zdravilo je olajšalo trpljenje dveh mesecev. Drugi dan so doziranje znižali na **6TD** in tretji dan na **TDS**. Kašelj je prenehal in bolnik je bil zdrav. Bolnik ni jemal nobenega zdravila, ko je za el jemati kombo #4.

Potem je nadaljeval **BD** še en teden za preventivo. Oktobra 2015 se je stanje ponovilo 2 ali 3 krat med spremembo vremena. Kašelj preneha po 2-3 dneh, kadar bolnik vzame kombo #4.

Zdravilec razlaga:

Ta bolnik se je hitro zdravil samo s kombom #4. Ostali kombi niso uinkovali.

Opomba urednika:

Ker je bolnik imel mejno astmo v otroštvu, bi lahko dajali kombo #4 za daljša, da bi omogočili popolno ozdravitev in potem bi nadaljevali z nizkim doziranje, da bi preprečili ponovitve problema.

63. Astma, prehlad & gripa 03503...UAE – Združeni arabski emirati

50-letni moški je prišel 29. novembra 2014 po zdravljenju za bronhialno astmo, ki jo je imel že od osmega leta. Ob začetku zime je vsako leto dobil prehlad ali gripo. Zadnjih 5 let je imel prehlad ali astmo 1-2 meseca vsako leto. Zato je jemal različne antibiotike. Ker se je bližala zima, je že dobil atmatične napade, za katere je uporabljal Ventolin inhalator 3-4 krat dnevno. Ko je prišel, ni imel znakov prehlada, zato so mu dali naslednje:

Za astmo:

#1. CC12.1 Adult tonic + CC15.1 Mental & Emotional tonic + CC19.1 Chest tonic + CC19.4 Asthma attack...TDS

Prve tri dni je bolnik dobil 'pullout' v obliki glavobola in utrujenosti. Peti dan je opazil, da je imel 50% manj napadov. Po 10 dneh je astma minila in je prenehal uporabljal Ventolin inhalator.

Takrat pa je bolnik dobil znake prehlada in gripe z vnetim grlom in kašljem. Ni hotel iti k alopatskemu zdravniku, zato so mu dali:

Za znake prehlada in gripe:

#2. CC9.2 Infections acute + CC10.1 Emergencies + CC15.1 Mental & Emotional tonic + CC19.1 Chest tonic + CC19.3 Chest infections chronic + CC19.6 Cough chronic + CC19.7 Throat chronic...6TD v vodi.

Peti dan je nastopilo 100% izboljšanje vnetega grla, kihanja in iztoka iz nosa. Kašelj in pritisk v prsih pa sta vztrajala še 10 dni. Ker je sumil globlji vzrok, je zdravilec spremenil zdravljenje:

#3. CC9.3 Tropical diseases + #2...6TD v vodi.

Bolnik je imel močan 'pullout' 3 dni. Bil je utrujen in zaspan, ampak ni odnehal. Od tretjega dne dalje je bil kašelj boljši za 40%. Sedmi dan sta minila kašelj in pritisk v prsih in bil je zdrav. Zdravilo je jemal še dva tedna TDS, potem pa OD še en teden. 8 mesecev od ozdravitve, oktobra 2015 se bolezen ni ponovila in njegov prsni koš je čist.

Zdravilec razlaga:

Bolnik je ozdravel po Swamijevi milosti. Zelo je hvaležen za Sai Vibrioniko. Poslal mi je več bolnikov in je pomagal pri organizaciji treh vibro taborov za gradbene delavce v naši deželi.

64. Kronični alergijski rinitis 03507...UK- Združeno kraljestvo

1. decembra 2014 je 61-letni kirurg prišel po zdravljenju za dolge napade kihanja vsako jutro. To težavo je imel že iz otroštva. Poleg tega zgodnjega kihanja zjutraj je imel tudi iztok iz nosa in srbenje zadaj v grlu. Napadi kihanja so nastopili zaradi hišnega praha, peloda in drugih neznanih stvari. Zdravljenje z antihistaminiki in vnetnimi zdravili (decongestants) je pomagalo le začasno. Ko je prišel, bolnik ni jemal drugih zdravil. Dali so mu naslednje kombe:

CC10.1 Emergencies+CC12.1 Mental & Emotional tonic+CC19.2 Respiratory allergies+CC19.3 Chest infections chronic...TDS

Po 3 tednih se je stanje izboljšalo za 60%. Ker je bil zelo zaposlen kirurg, mu ni vedno uspelo vzeti zdravila in tudi ne ob istem času. 2. februarja 2015 je sporočil 90% izboljšanje. Kihanje se je pojavljalo poredko. Po nadaljnjih 6 mesecih (30. julija 2015) je bolnik sporočil, da je bilo izboljšanje stabilno. Včasih je dobil piskanje ponoči, kihanje podnevi pa je prenehalo. Postopoma je zniževal zdravljenje in oktobra 2015 je skoraj brez znakov alergijskega rinitisa.

65. Kratka sapa in utrujenost, psihoza 03507...UK-Združeno kraljestvo

53-letni moški je prišel na zdravljenje dispneje 11 februarja 2015. Bil je kroja . Dalj asa je kadil, a je to navado opustil pred 4 leti. V preteklosti je imel astmatične napade in jemal alopatska zdravila. Pred 2 mesecema pa je začel dobivati kratko sapo ob najmanjšem naporu. Antihistaminiki in inhalatorji niso ve pomagali. Tudi nekaj korakov je težko naredil. Bil je zelo utrujen, ni imel energije in je prenehal delati. Bil je pri svojem zdravniku in kardiologu. Vsi pregledi so bili normalni. Potem je njegov zdravnik predpisal zdravilo za čiščenje gnoja iz plju (mucolytic agent). Tudi to ni pomagalo.

Bolnik je imel svojo razlago za kratko sapo. Verjel je, da so mu nekateri ljudje želeli slabo in ga prekleli. Našel je neke znake rne magije na vrtu. Njegova družina in prijatelji so se z njim strinjali. Bolnik je bil v skrbeh, zdravilka pa ga je opogumila, naj zaupa Bogu. Dala mu je naslednje:

#1. CC3.4 Heart emergencies + CC10.1 Emergencies + CC12.1 Adult tonic + CC15.1 Mental & Emotional tonic + CC15.2 Psychiatric disorders + CC17.2 Cleansing + CC17.3 Brain & Memory tonic + CC18.1 Brain disabilities + CC19.3 Chest infections chronic...v vodi za požirke vsakih deset minut ves dan.

#2. CC3.7 Circulation + #1...6TD

Bolniku je naročila, da najprej jemlje samo zdravilo #1. Po dveh dneh je sporočil 30% izboljšanje v kratki sapi, zato mu je zdravilka svetovala, da preneha jemati #1 in začne #2. Po 2 dneh se je počutil 50% bolje in je šel zopet delat. Stanje se je izboljševalo in lahko je več hodil. Po enem tednu je opazil, da je ob hoji v delavnico obutil kratko sapo samo enkrat, pred tem pa se je moral večkrat ustaviti, da dobi več zraka. Prenehal je jemati alopatsko zdravilo. Po naslednjem tednu se je počutil normalno. Kadar je hodil, mu ni bilo treba več počivati. 27 februarja 2015 je sporočil, da je popolnoma ozdravel.

Zdravilka je svetovala bolniku, da jemlje zdravilo 6TD še en teden, potem TDS dva tedna in potem še dva tedna OD. Bolnik pa je prenehal jemati zdravila že po dveh tednih, ker se je dobro počutil.

Maja je zopet postal resno bolan s težko sapo in je moral iti v bolnišnico. Pljučni zdravnik je dal diagnozo COPD. Bolnikova pljučna so bila prizadeta zaradi kajenja, ki ga je opustil pred nekaj leti. Od oktobra 2015 se bolnik dobro počuti in normalno živi.

Opomba urednika:

To poročilo kaže, kako je vibrionika pomagala v akutnem primeru težkega dihanja, kjer druga alopatska zdravila niso delovala. Za bolnika s COPD je pomembno, da traja zdravljenje daljasa.

66. Seneni nahod (Hayfever) 03507...UK – Združeno kraljestvo

42-letni TV inštalater je prišel z znaki senenega nahoda 6 junija 2015. To težavo je imel že iz otroštva. Seneni nahod je dobil, ko je bil star 10 let in ga je opepeljal pogledat konje na polju. Od takrat je dobil napade vsako pomlad in poletje s solznimi očmi ter iztokom iz nosa, poleg tega pa še občutek slabosti (malaise) in notranjega nemira. Jemal je že različne antihistaminike, a brez uspeha. Zdaj ni jemal nobenih zdravil. Dali so mu:

CC10.1 Emergencies + CC12.1 Adult tonic + CC15.1 Mental & Emotional tonic + CC19.2 Respiratory allergies + CC19.5 Sinusitis...TDS

Prvo dozo je dobil pod jezik. Po nekaj minutah je bolnik rekel, da se počuti že mnogo bolje, preprav to zveni neumno - 'daft'. Bil je miren v sebi. Nemir se je umaknil. Čez pol ure se je počutil še bolje ('Right as rain!'), prenehal je vleči skozi nos (sniffing) in je bil videti boljši.

Po dveh tednih je sporočil, da je jemal zdravilo samo dvakrat dnevno. Kadar je bil napad lahen, so znaki izginili v nekaj minutah. V oblačnih dneh, ko je bila količina peloda zelo visoka, je dobil hude napade in vibrozdravilo ni pomagalo. Zdravilec mu je svetoval, da takrat poveča doziranje na 6TD, prva doza zjutraj pa naj bo vsakih 10 minut 2 uri.

Po 3 tednih je sporočil, da ni bilo spremembe. V pogovoru je zdravilec ugotovil, da bolnik ni mogel jemati zdravila redno ob delu. Imel je natrpan urnik in je delal 7 dni v tednu, včasih tudi večer. Zdravilec je poudaril pomen zdravega življenjskega načina in prehrane in mu je dal navodila za sproščanje ter globoko dihanje zjutraj in večer, da bi zmanjšal stres in ustvaril ravnovesje v svojem življenju. Od oktobra 2015 se bolnik ni več javil.

Opomba urednika: Za učinkovito vibrozdravljenje je bistveno, da se držimo priporočenega doziranja.

67. Bronhitis, kašelj, kroni no slaba prebava ^{03524...ZDA}

68-letna nadarjena pevka pobožnih pesmi je prišla po zdravila za kroni ni bronhitis. Njeno stanje se je za elo pred 3 leti s kašljem in gnojnimi izlo ki ter se po asi razvilo v mo an bronhitis. Potem so se napadi bronhitisa pojavljali z alergijo na dišavne pal ke in druge mo ne dišave. Redno je potrebovala inhalator za dihanje in je pogosto morala vzeti antibiotike. eprav je pela pobožne pesmi že 20 let, zdaj ni mogla peti z zaupanjem, ker se je bala kašlja in izlo kov. Bila je mentalno in ustveno prizadeta ter se je po utila utrujena, kar je povzro ilo nenamerno izgubo teže. Že 15 let je imela tudi probleme s prebavo. Dali so ji:

Za slabo prebavo in izgubo teže:

#1. **CC4.10 Indigestion + CC6.1 Hyperthyroid + CC12.1 Adult tonic + CC15.1 Mental & Emotional tonic...TDS**

Za bronhitis:

#2. **CC9.2 Infections acute + CC10.1 Emergencies + CC19.2 Respiratory allergies + CC19.3 Chest infections chronic + CC19.4 Asthma attack + CC19.6 Cough chronic...QDS** dva tedna in potem TDS.

Že drugi dan je sporo ila, da se po uti bolje. Po 3 dneh je bilo splošno izboljšanje za 25%. Po enem tednu je že lahko pela in se zahvaljevala svojemu Gospodu. ez en mesec se je po utila 80% bolje in ni imela kašlja ter gnojnih izlo kov. Tudi njena teža se je popravila in je pridobila en kg in pol, kar je bilo zanjo veliko, ker je bila vitka in je imela mo an metabolizem.

V sredini oktobra 2015 so doziranje za obe zdravili znižali na **OD**. V novembru se je po utila 90% bolje. Med vibro zdravljenjem ni jemala alopatskih zdravil, ob asno samo inhalator.

Zdravilec piše

Bolnica se udovito po uti zaradi dviga teže in ker nima ve bronhitisa. Je sre na in hvaležna Swamiju, da mu zopet lahko poje slavo!

68. Kroni na bole ina v križu, depresija, pogosta menstruacija in alergijsko kihanje ^{03529...UAE-Zdr. ar. em}

38-letna ženska je imela ve težav. Že v otroštvu je za ela kihati, potem ko je izgubila enega od staršev v nesre i. Pretekla 4 leta je imela bole ino v križu in nogi, zato ni mogla sedeti dalj asa s prekrizanimi nogami na tleh. Zaradi bole in je postala depresivna. V zadnjih 3 mesecih je menstruacija prihajala prepogosto. Ni šla k zdravniku, ker mo no verjame, da je Swami njen zdravnik (Doctor). Zato je prosila Swamija za pomo . 2 septembra 2015 ni jemala nobenih zdravil. Dali so ji:

CC8.7 Menses frequent + CC10.1 Emergencies + CC12.1 Adult tonic + CC15.1 Mental & Emotional tonic + CC15.2 Psychiatric disorders + CC17.3 Brain & Memory tonic + CC19.2 Respiratory allergies + CC20.3 Arthritis + CC20.4 Muscles & Supportive tissues + CC20.5 Spine...6TD v vodi.

Bolnica je jemala zdravila redno z vibutijem. Po enem tednu je sporo ila 50% manj bole in v hrbtu in nogah in 100% izboljšanje v kihanju. Po 3 tednih se je na splošno po utila 70% bolje. Po 5 tednih je bole ina v hrbtu prenehala, bole ina v nogi pa se je zmanjšala za 80%, menstrualni ciklus je bil zopet normalen in po utila se je sproš eno in ustveno mo na. Doziranje so znižali na TDS. 8 oktobra 2015 je sporo ila, da nima ve bole in in lahko sedi na tleh za molitve in meditacijo.

Zdravilec razlaga:

Ker so spremljali ozdravitev te bolnice, se je vsa družina odlo ila za Sai vibrioniko. Tudi njene prijateljice so za ele prihajati po zdravila.

69. Kroni no kihanje & iztok iz nosa, neredna menstruacija ^{11177...Indija}

41-letna ženska je prišla po zdravila 25 septembra 2010. Težave je imela že 20 let. Imela je napade dolgega kihanja, v asih ve kot 300 krat, še posebej po pranju las. Potem je bila tako utrujena, da je morala spati 4 - 6 ur. V glavi je imela ob utek teže in bole e neredne menstruacije. Trenutno ni jemala nobenih zdravil. Dali so ji:

CC8.8 Menses irregular + CC19.2 Respiratory allergies...QDS

Po dveh dneh je sporo ila, da sta se kihanje in iztok iz nosa znižala za 25%. Po dveh mesecih je bilo vse bolje za 80%, zato so doziranje znižali na **TDS**. Po 4 mesecih je bila bolnica zdrava. Bolnica je še vedno hvaležna Swamiju, ker verjame, da jo je ozdravila njegova milost.

70. Kroni na infekcija grla, napenjanje (Flatulence) ^{11177...Indija}

Zdravilec (45) se je odločil, da se zdravi za kroni no vnetje grla in napenjanje, oboje je imel že dve leti. Infekcija grla se je pojavila na 2 do 3 mesece, povzročilo pa jo je pitje hladnih tekočin, tudi vode. To ga je močno prizadelo, saj je jemal veliko doza antibiotike. 2 avgusta 2010 si je pripravil:

CC4.10 Indigestion + CC19.7 Throat chronic ...TDS

Ni jemal drugih zdravil. Po 2 tednih je bila velika sprememba. Obe stanji sta se izboljšali za 70%. Doziranje je znižal na OD še za dva tedna. Potem je bil zdrav. Do oktobra 2015 se infekcija grla ni ponovila in lahko pije mrzle pijače brez težav.

71. Brez sape, apneja v spanju, bolečina v vratu, vertigo ^{11271...Indija}

25 februarja 2015 je sin prišel po zdravila za svojo 72-letno mamo, ki je bila v bolnišnici (ICU) s hudimi težavami pri dihanju. V zadnjih mesecih je večkrat zadremala brez dan, za kar je družina menila, da premalo spi ponoči. 15 februarja je padla s stola, medtem ko je dremala in si zlomila C7 vretence v vratu, zato so jo sprejeli v bolnišnico. V bolnišnici so njene znake zaspanosti, omotice in brez sape poimenovali kot 'nizka stopnja kisika v krvi'. Dali so jo na stroj Bipa za apnejo v spanju, a v tem stanju se ni dobro poutila. Dobivala je alopatska zdravila za več kroničnih problemov, tudi za Parkinsonovo bolezen, izpahnjeno ploščico, visok krvni pritisk in trombozo globokih ven. Zdravilec je pripravil:

Za stanje brez sape:

- #1. CC15.1 Mental & Emotional tonic + CC19.3 Chest infections chronic + CC19.6 Cough chronic...TDS
- #2. CC3.4 Heart emergencies + CC10.1 Emergencies + CC19.4 Asthma attack...6TD

Za apnejo v spanju:

- #3. CC15.6 Sleep disorders...OD ob devetih zvezdah

Sin je dajal materi zdravila v bolnišnici - ICU. Po enem tednu je bil v njenem stanju opazen napredek. Težko dihanje in moten spanec sta se izboljšala za 60% in so jo poslali domov. V 4 tednih so se problemi s spanjem skoraj popolnoma uredili in težko dihanje je bilo bolje za 80%. V tem času so zdravila #1 ukinili in #2 so znižali na TDS. Kombo #3 za apnejo v spanju so še nadaljevali in dodali novo zdravilo za zlom v vratu ter omotico:

#4. CC18.7 Vertigo + CC20.5 Spine + CC20.7 Fractures...QDS

Do konca aprila 2015 so problemi z dihanjem in spanjem skoraj izginili. Bolečina zaradi zloma je bila za 20% manjša in omotica za 40% bolje. Do konca maja je bilo dihanje in spanje urejeno, bolečina v vratu se je zmanjšala za 30% in omotica za 70%.

Ker je bolnica potrebovala zdravljenje za druge težave: Parkinsonovo bolezen, bolečine v nogah zaradi krčnih žil in osteoporozo, so ukinili zdravila #1 do #4 in dali nova zdravila, za vrat in omotico pa so še nadaljevali:

#5. CC3.7 Circulation + CC20.3 Arthritis + CC20.4 Muscles & Supportive tissue + CC20.5 Spine + CC20.6 Osteoporosis...QDS

#6. CC18.6 Parkinson's disease + CC18.7 Vertigo...TDS

#7. CC12.1 Adult tonic + CC15.1 Mental & Emotional tonic + CC19.4 Asthma attack...TDS

Stanje bolnice se je izboljševalo. 8. julija 2015 je bila bolečina v vratu za 40% manjša, omotica pa za 80% manjša in bolečina v nogi za 50%. Takrat so prekinili zdravilo #7 in nadaljevali #5 ter #6 z doziranjem TDS.

Bolnico so nazadnje videli 28. oktobra 2015, ker ni imela več problemov z dihanjem in spanjem, drugi znaki so se malo izboljšali, zdravljenje pa se je še nadaljevalo.

Zdravilec razlaga:

Ker se je stanje bolnice izboljšalo, je v zadnjih 6 mesecih vsa družina jemala vibronike. 28. oktobra 2015 smo imeli v njihovi hiši tabor vibrionike, kjer smo zdravili 15 bolnikov iz soseske. To je bil prvi mesečni tabor pri njih.

Bolniki in sin piše:

Ko je bila moja mati na posebnem oddelku (ICU), sem dobil zdravila pri zdravilcu in jih začel dajati materi v bolnišnici. Prva dva dni se je zdelo, kakor da se je njeno stanje poslabšalo, potem pa je postalo bolje. Po enem tednu so jo iz bolnišnice poslali domov. Zadnjih 6 mesecev redno jemlje vibracijska zdravila in v njenem zdravju je nastopilo veliko izboljšanje. Zdaj zopet živi normalno in celo skrbi za oteta, ki ima tudi Parkinsonovo bolezen. Tudi moj oče (82) zdaj jemlje zdravila Sai vibrionike in oba se dobro počutita.

72. Dihalne alergije ^{11278...Indija}

62-letni fizično aktivni moški – zdravilec je že 10 let imel alergijo za prah in ostre vonje, ki so mu povzročile kihanje in zamašen nos. Do leta 2000 je jemal alopatsko zdravilo proti alergiji skoraj vsak dan. Njegov krvni sladkor je bil malo zvišan, a ni potreboval zdravljenja. Do januarja 2010 se je njegov krvni sladkor precej dvignil (pred obrokom: 150mg/dl in po obroku: 200mg/dl), dobil pa je tudi diagnozo malo zvišanega krvnega pritiska (140/80). Dali so mu diabetična zdravila (Diamicrox R-6 OD pred kosilom) in zdravilo za krvni pritisk (Cardace 2.5 mg BD). 15 januarja 2010 je začel jemati vibracijska zdravila skupaj z alopatskimi:

Za dihalne alergije:

#1. CC9.2 Infections acute + CC19.2 Respiratory allergies + CC19.3 Chest infections chronic + CC19.6 Cough chronic...TDS

Za diabetes:

#2. CC6.3 Diabetes + CC15.1 Mental & Emotional tonic...BD, po kosilu in večerji

Za visoki krvni pritisk:

#3. CC3.3 High Blood Pressure (BP) + CC12.1 Adult tonic...TDS

Alergijski napadi so se zmanjševali in ob koncu treh mesecev ni bilo več alergije. Njegov krvni pritisk je bil normalen (110/70), zato je zdravnik znižal doziranje (Cardace) na OD.

Zdravilec je še naprej jemal **#1** naslednjih 5 ½ let do septembra 2015. V tem času se alergija ni ponovila. Novembra 2015 je stanje še v redu. Zdaj jemlje komba **#2** in **#3** in tudi alopatska zdravila za diabetes in visoki krvni pritisk.

Urednikova opomba: Bolnik bi lahko znižal doziranje za **#1** takoj, ko so znaki izginili.

73. Dihalna alergija in infekcija ^{11568...Indija}

65-letna ženska je imela blago dihalno alergijo že iz otroštva, stanje pa se je poslabšalo leta 2005 po stresnem dogodku v družini. Čutila je pritisk v prsih in dobila bolečo kašelj, ostala je brez sape in imela zamašene sinuse, kadarkoli je bil okoli nje prah, klima (air conditioning) in če se je spremenilo vreme. To je povzročilo dihalno infekcijo. Poskusila je alopatska in homeopatska zdravila, a ni bilo olajšanja. 6 aprila 2015 je prišla k zdravilcu. Dva dni je imela blago vročino in zamašen nos, videti je bila slabotna in depresivna. Dali so ji:

CC9.2 Infections acute + CC12.1 Adult tonic + CC15.1 Mental & Emotional tonic + CC19.2 Respiratory allergies + CC19.3 Chest infections chronic + CC19.5 Sinusitis + CC19.6 Cough chronic...6TD v vodi.

Svetovali so ji, da ima lahko večerjo, da se izogiba jogurtu in mrzlim pijanom in da pokrije nos z masko, ne gre iz hiše ali pa isti prostore.

Po enem dnevu ni bilo več vročine. Začela pa je kihati in dobila iztok iz nosa. To je ostilo sinuse (50%) in pritisk v prsih (75%), da je lažje dihala (50%) in tudi bolečina pri kašlju se je zmanjšala (10%).

Po enem tednu je še vedno teklo iz nosa, a bila so druga izboljšanja. Zamašen nos se je ostil, pritisk v prsih, bolečina in kašelj so se skoraj ostili (90%) in težka sapa se je zmanjšala (75%). Naslednji teden je bilo vse bolje, ostalo je le malo kašlja.

Po dveh tednih je bolnica sporočila, da se počuti zdravo, srečno in sproščeno, prvič po dolgem času. Doziranje so znižali na **TDS**. Po enem tednu tudi kašlja ni bilo več.

Že naslednji dan je bolnica klicala, da je spet kihala in je imela iztok iz nosa, ker je bila izpostavljena prahu. Zdravilec je svetoval, da poviša zdravilo na **6TD** za nekaj dni, da znaki izginejo in naj se izogiba prahu, kolikor je mogoče.

Po dveh dneh je bila bolnica zopet v redu. Doziranje so znižali na **TDS** za en mesec, potem pa na **BD**. Bolnica je v stiku z zdravilcem in septembra 2015 se je počutila varno s tem doziranjem.

74. Akutni tendonitis z noduli v ramenih in komolcih, diabetes ^{01096...ZDA}

10 septembra 2014 je zdravilka, ki dela kot zdravnica, dobila klic 62-letnega moškega, ki je dobil zelo boleče vozle (10-25 mm – nodules) na obeh ramenih in komolcih z vnetimi kitami obeh sklepov (anterior joints). Že dva tedna ni mogel premikati ramen zaradi močnih bolečin. V podjetju je bil izpostavljen dimu

po ognju v podjetju in potem še prahu pri gradbenih delih. Ni še iskal zdravljenja in tudi k zdravilki ni mogel priti, ker je živel daleč stran. Že tri leta je bil diabetik in je prejemal alopatsko zdravilo (Metformin 1gm BD). V preteklosti je jemal vibrioniko za diabetes in je želel zopet poskusiti. Dala mu je naslednje:

Za tendonitis in vozle:

#1. CC2.3 Tumours & Growths + CC20.4 Muscles & Supportive tissue...TDS

Za uinke dima in praha:

#2. CC17.2 Cleansing...OD

Za diabetes:

#3. CC6.3 Diabetes...eno dozo zvečer, kadar je njegov sladkor (pred hrano - fasting blood sugar) višji kot 140.

[Zdravilka razlaga: To doziranje je izbrala zaradi pretekle izkušnje pred enim letom. Njegov sladkor je v asih padel na 50 od 200 že eno uro po jutranji dozi in je dobil občutek, da bo omedlel. Večerna doza pa ni tako delovala. Sladkor je znižala od 130-140 samo na 120. Njegova žena je panično reagirala na to jutranjo dozo in bolnik je prenehal jemati zdravilo.]

Bolnik je začel olajšanje bolečin in po dveh dneh, po 4 dneh pa je bilo bolje za 80%. Fizični znaki, kakor so vozli (nodules), potrebujejo več časa, da izginejo. Bolnik je po dveh tednih sporočil 50% izboljšanje v tendonitisu in prav tako zmanjšanje vozlov. **#2** so znižali na **3TW**. Januarja 2015 je sporočil, da so bolečine in vozli izginili. **#1** in **#2** so znižali na **OW** in prekinili marca 2015, ko je začel, da se je vse razen diabetesa oprostilo. Oktobra 2015 jemlje **#3...OD**, poleg tega pa alopatsko zdravilo za diabetes.

+++++
75. Kronična bolečina v vratu in ramenu ^{01339...ZDA}

Marca 2014 je 42-letni zdravilec z rokami prosil za zdravljenje bolečin v vratu in ramenih, ki so trajale že 10 let. Občutek je sunkovito bolečino, ki je nastala v vratu in se po vrhu ramena razširila vse do ramenskih sklepov (the rotator cuffs of both shoulder joints). Ta huda bolečina je prizadela njegovo sposobnost, da bi zdravil svoje stranke. Poskušal je različne telesne terapije, a z malo uspeha. Kiropraktika ni pomagala. Akupunktura in masaža sta v asih pomagali, a samo kratkotrajno. Bolečina se je umirila za nekaj tednov ali mesecev, potem se je zopet ponovila. Zdravilec je poslal naslednje zdravilo:

CC10.1 Emergencies + CC12.1 Adult tonic + CC15.1 Mental & Emotional tonic + CC20.1 SMJ tonic + CC20.2 SMJ pain + CC20.3 Arthritis + CC20.4 Muscles & Supportive tissue...QDS

Po 6 mesecih, 24. septembra 2015, je bolnik poslal sporočilo, da je njegova bolečina prenehala nekaj tednov po zdravljenju z vibrioniko in se ni ponovila (glejte spodaj).

Bolnikovo sporočilo:

"Spomnil sem se na vas in vam želim sporočiti, da je vsa moja bolečina izginila, preden sem končal prvo steklenico kroglic, ki ste mi jih poslali leta 2014. Moral bi vam že zdavnaj pisati, kako učinkovita je bila vibrionika za mene in kako cenim vašo pomoč. Hvala vam za vaše čudovito služenje in hvala Swamiju, da deluje skozi vas in nam pomaga. Čestitim veliko hvaležnost. Sai Ram!"

+++++
76. Bolečina in nemočnost v kolenu in nogi ^{02870...ZDA}

80-letni moški je imel stalno bolečino zaradi padca pred enim mesecem (v začetku avgusta 2015), ko si je poškodoval desno nogo. En teden po nesreči je šel k zdravniku in opisal bolečine v desni tibiji (shinbone) in desnem kolenu ter bolečino, ki je sevala od pasu dol po desni nogi, poleg tega je imel oteklino v desnem kolenu in odrgrnino na zadnji strani noge. Rentgen ni pokazal zloma. Zdravnik je svetoval, da nosi oblogo za koleno (knee brace) in se posvetuje s specialistom za kosti. Ta je svetoval fizično terapijo, ker sta obe kolena izgubljali mišično moč. Bolnik je občutil nemočnost v obeh kolenih že najmanj 6 mesecev pred padcem. 5. septembra 2015 so mu dali:

CC10.1 Emergencies + CC20.1 SMJ tonic + CC20.2 SMJ pain + CC20.4 Muscles & Supportive tissue + CC20.7 Fractures...TDS

Že 4 dni kasneje je bolnik občutil 50% manj bolečin. Občutil je tudi več moči v kolenih, zato ni več uporabljal obloge za koleno. Kadar je hodil po stopnicah, se mu ni bilo treba opirati na stopniščno ograjo.

14. septembra je šel na prvo fizično terapijo, prav ni občutil potrebe, ker v desnem kolenu ni bilo več bolečin, samo malo nemočnosti je še občutil. Terapevt je preizkusil nekaj vaj, a ni ugotovil ničesar v desni nogi in je moškega odslovil.

Po 3 tednih zdravljenja (27 septembra) so doziranje znižali na **OD**, ker ni bilo več bole in in kolena so bila 75% mo nejša kakor pred vibro zdravljenjem. 10 oktobra 2015 je bolnik še brez bole in. Opravlja lahko vse svoje delo, ki ga po nesre i ni mogel. To je pomenilo košnjo trave, prinašanje drv in odnašanje smeti. Zdravilec mu je svetoval, da doziranje zniža na **3TW** za preventivo.

+++++
77. Kroni ne bole ine v nogi 03504...Združeno kraljestvo -UK

31. julija 2015 je k zdravilcu prišla 70-letna ženska, ki je težko hodila zaradi bole in v nogah. Bole ine so nastale zaradi pešanja nožnih mišic v preteklih 5 letih. Bila je pri zdravniku, ki ni postavil nobene diagnoze in ni jemala nobenih zdravil za bole ine. Dali so ji:

CC3.7 Circulation + CC12.1 Adult tonic + CC18.5 Neuralgia + CC20.1 SMJ tonic + CC20.4 Muscles & Supportive tissue...QDS

Po dveh tednih se je bole ina zmanjšala za 50%, po treh tednih pa še za 20% in bolnica je rekla, da je lahko hodila brez težav. Po 7 tednih zdravljenja (20 septembra 2015) je bilo stanje 100% bolje. Bolnica je bila zelo hvaležna za popolno ozdravitev. Doziranje so znižali na **TDS** za 3 mesece, potem na **BD** še za 3 mesece in nato na **OD**.

+++++
78. Zlom Humerusa 03507...UK-Združeno kraljestvo

75-letni moški z zlomom levega humerusa (kost nadlakti) je prišel k zdravilcu 9. aprila 2015. Pred 2 tednoma si je zlomil roko na dveh mestih, ko mu je spodrsnilo in je padel med igro golfa. Roko so mu dali v mavec, za hude bole ine pa je dobil tablete, ki mu niso pomagale. Poleg tega so razdražile želodec. Cel dan je sedel z bole ino in pono i ni mogel spati. Zaradi utrujenosti je zadremal v jutranjih urah. Zdravili so ga z naslednjimi kombi:

CC10.1 Emergencies + CC12.1 Adult tonic + CC15.1 Mental & Emotional tonic + CC20.3 Arthritis + CC20.4 Muscles & Supportive tissue + CC20.6 Osteoporosis + CC20.7 Fractures...6TD

Bolnik je prenehal jemati tablete proti bole inam, ker je za el z vibro zdravili. Naslednji dan je bilo malo manj bole in in je lahko spal nekaj asa pono i. Po enem tednu se je stanje izboljšalo za 30%. Bole ina je postala znosna in je dobro spal. To izboljšanje je imenoval 'dramati no'. Lahko se je gibal in opravljal manjša dela z desno roko. Potem se je stanje izboljšalo vsak teden za 10%. Ob koncu etrtega tedna je bilo 60% bolje.

Konec maja je bil na pregledu v bolnišnici in zdravnik se je udil, kako hitro je njegovo stanje napredovalo glede na njegovo starost. Rentgen je pokazal, da se je kost lepo zarasla in so ga poslali na fizioterapijo [physical therapy]. Bolnik je prenehal jemati zdravilo, ker je util popolno izboljšanje'. V dveh mesecih je imel 4 terapije. Sredi junija je za el voziti avto in je že lahko uporabljal levo roko za lažja dela. Ob zadnjem pregledu v bolnišnici, 5. avgusta, je bil zdravnik zadovoljen z napredkom in je potrdil, da je bolnik imel 'izredno ozdravitev' za svojo starost. Drugi teden v avgustu je šel igrat golf, a je opravil le dva lahka udarca. Leva roka je postajala mo nejša in lahko je obnovil ve ino gibov. 5. septembra 2015 je ponovno igral golf.

+++++
79. Bole ina v križu, utrujenost, izguba spomina, zobna infekcija 03520...ZDA

70-letni moški je prišel 4. junija 2015 po zdravila za bole i križ, premalo energije in izgubo spomina (short term).

Domneval je, da ga boli križ zaradi išijasa, ki se je za el pred 10 leti. Vsak dan je imel bole ine, posebno ob pripogibanju, obratu glave, kadar je ležal, kašljal ali kihal. Pred dvema mesecema je bole ina postala tako huda, da ni mogel vstati iz postelje. V asu prvega obiska je bila bole ina znosna, na ravni zadnjih dveh let. Bole ina je lahko nastala tudi od slabe drže, ker je 16 let sedel dalj asa za ra unalnikom.

Njegova druga skrb je bila hitra utrujenost. Tudi po lahki vaji je bil zadihan in utrujen. Spomnil se je, da bi lahko bilo to pomanjkanje energije posledica nepopolne ozdravitve po potovanju v Indiji 2003, ko je bil izpostavljen prahu, ki so ga nosili mo ni vetrovi. Takrat je dobil suh kašelj in bole ino v prsih, zdravili pa so ga z antibiotiki zaradi plju ne infekcije. Potem se je po util bolje po enomese nem jemanju kitajskega zdravila (dried monk fruit - luo han guo).

Njegov tretji problem je bil kratkoro en spomin, ki ga je izgubil pred 30 leti. Želel je nekaj narediti in naslednji trenutek je to že pozabil. Mogo e se je tega spomnil po nekaj dneh ali pa sploh ne. Z leti se je to pogosteje dogajalo.

Zdravilec mu je dal ta zdravila:

Za bole ino v križu, utrujenost in izgubo spomina:

#1. CC10.1 Emergencies + CC12.1 Adult tonic + CC15.1 Mental & Emotional tonic + CC17.3 Brain & Memory tonic + CC18.5 Neuralgia + CC20.1 SMJ tonic + CC20.2 SMJ pain + CC20.3 Arthritis + CC20.4 Muscle & Supportive tissue + CC20.5 Spine...TDS v vodi

Za plju a:

#2. CC19.1 Chest tonic + CC19.3 Chest infections chronic + CC19.4 Asthma attack...TDS

Bolnik je sporo il ob utno izboljšanje po 10 dneh. Ko se je zbudil 5 junija, ni ob util bole in. Prejšnji dan, že po prvi dozi zdravila, je bilo izboljšanje 93%. Od takrat dalje je imel ob asne bole ine po nekaj minut. Tudi utrujenost se je zmanjšala za 75%.

Bolnik je še povedal, da je imel težave z zobmi, ki so se poslabšale. Imel je vnetje dlesni, infekcijo zoba in oteklino ob jeziku ter vneto zgornjo eljust s tvorbo (loose molar). Ti problemi so lahko izvirali od popravila zob pred desetletji, ko je imel tudi problem s korenino (root canal) leta 1981. Po tistem je imel pogostejše infekcije. To vnetje je nadzoroval s esnom, ki ga je stiskal med zobmi, kjer je bila infekcija. To mu je za asno pomagalo, infekcija pa se je ponavljala. **Zdaj** mu je rast iz vnete eljusti visela in jo je moral držati, ko si je krta il zobe. Zaradi bole ine je nežno krta il zobe.

Bolnik je povedal, da je 5 dni po za etku jemanja vibrionike poskusil zdravilo **#1** za zobe. Zdravilo je jemal v vodi, zato je držal to vodo v ustih tako, da je bila v stiku z vnetim gornjim zobom in drugimi vnetimi deli v ustih. Vnetje in bole ina sta se izboljšala do 95% v manj kot 25 minutah po zdravljenju. To zdravljenje z vodo je ponavljal, ker se je bole ina pojavljala v 3 do 4 urah.

Iz radovednosti je naredil preizkus za olajšanje bole in s to vibrirano vodo. Najprej je z jezikom ob util bole ino v zobu. Potem je potiskal vibrirano vodo po ustih. Po treh minutah se je zopet dotaknil zoba z jezikom in ni imel bole ine! Do 11 junija je vnetje okoli zoba izginilo.

Ko je zdravilec to slišal, je bolniku poslal zdravilo za zobe in mu naro il, da še naprej uporablja **#1**:

Infekcija zoba, eljusti in jezika:

#3. CC10.1 Emergencies + CC11.5 Mouth infections + CC11.6 Tooth infections + CC12.1 Adult tonic + CC15.1 Mental & Emotional tonic + CC17.3 Brain & memory tonic + CC18.5 Neuralgia...QDS in tudi za vodo v ustih, e to potrebuje.

ez dva tedna, 30 junija je bolnik sporo il, da je bila bole ina v hrbtu še enaka (93% bolje), se mu pa je ob utno izboljšal spomin – zdaj se je spomnil pozabljenih misli v 1-2 minutah, pred tem po ve dnevih ali nikoli. Tudi problemi z zobom so se izboljšali. V dlesnih ni bilo vnetja, zob je postajal stabilen in bolnik je opustil teko o hrano ter žve il hrano, celo oreške.

Ves julij je bilo podobno. Bole ina v hrbtu se ni spremenila, zdaj je trajala ves dan. Spomin se je izboljšal do 95%. Pozabljene informacije so se pojavile že ez nekja sekund. Infekcija in vnetje v ustih sta izginila. Zob je bil za 90% trden in ni boel. Bolnik je bil aktiven brez utrujenosti in kratke sape, to je bilo 95% izboljšanje.

Avgusta se je izboljšala bole ina v hrbtu, imel je še okoli 3% v globljem tkivu. Zdravje zoba se je še naprej popravljalo in bolnik je imel dobro energijo.

Po enem mesecu, 25 septembra bolnik ni imel ve težav z zobom in utrujenostjo. Motnje spomina so bile 99% bolje. Še vedno je imel bole ino v globljem tlvu (3%), vendar manj pogosto. Da bi premagali bole ino v hrbtu, so prvi teden v oktobru 2015 doziranje za **#1** dali na TDS, samo prvi dan vsakih 10 minut za dve uri.

Bolnik piše:

Najve jo hvaležnost pošiljam Saiju in vsem bitjem v vesolju, ki so prispevali svoje znanje za Sai Vibrioniko. Hvaležnost je nenehno zahvaljevanje; nima konca.

+++++
80. Bole ina zaradi raztrgane mišice (Rotator Cuff Pain) 03524...ZDA

9 julija 2001 je prišel k zdravilcu 56-letni moški zaradi kroni ne bole ine v ramenu – v raztrgani mišici (obkroža in krepi ramenski sklep). To bole ino je imel 5 let. Alopatske terapije niso uspele, zato je decembra 2014 imel operacijo na levi mišici (rotator cuff) in potem še fizioterapijo, a bole ina je ostala. Jemal je tablete proti bole inam. Zdravilec mu je dal:

Za bole ino v ramenu:

#1. CC12.1 Adult tonic + CC15.1 Mental & Emotional tonic + CC20.1 SMJ tonic + CC20.2 SMJ pain + CC20.3 Arthritis + CC20.4 Muscles & Supportive tissue...QDS za dva tedna in potem TDS, dokler bole ina ne preneha.

Tretji dan je sporo il, da ima vro ino in bole ine v telesu. Zdravilec mu je poslal:

Za gripo in prehlad:

#2. CC9.2 Infections acute + CC10.1 Emergencies...vsakih 10 minut prvo uro in potem **6TD**, dokler ne izgine vročina.

Bolnik je prenehal jemati **#1** da najprej ozdravi akutne znake. Po 3 dneh je vročina prenehala in je zopet začel jemati **#1**, po 3 tednih pa je izginila tudi bolečina v ramenu. Med vibracijskim zdravljenjem ni jemal drugih zdravil. Za okrepitev ramena je začel redno telovaditi. 9. septembra je prekinil z vibrioniko, ker ni imel več težav. Novembra 2015 tudi ni bilo več bolečin. Zelo je hvaležen Swamiju, Mojstru zdravilcu.

Bolnik pravi:

Vaše zdravilo deluje kot udež in sem popolnoma ozdravel!

81. Poškodbe gležnja in noge ^{10304...Indija}

28-letnega delavca je zadel skuter, med tem ko je vozil kolo. Imel je zvit levi gleženj in poškodbo levih mišic. K zdravilcu je prišel šele 3 mesece po nesreči, ker alopatska zdravila niso pomagala. Dali so mu:

#1. CC10.1 Emergencies...6TD za en dan, potem **TDS**

#2. CC20.4 Muscles & Supportive tissues...TDS

Po 15 dneh je bolnik sporočil popolno ozdravitev - po 10 dneh pa je bilo 50% boljše.

82. Ekcem ^{01044...Nova Zelandija}

12. aprila 2015 je mati pripeljala 7-letnega sina zaradi kroničnega ekcema. Zdravilka je tudi zdravnica in je pred enim tednom sprejela dečka na svoji kliniki. Imel je močan ekcem od glave do pet, infekcijo ranic in luske po vsem telesu ter lasišču – vsa koža je bila prizadeta. Tako kožo je imel že vsa leta. Čeprav se je rodil z normalno kožo, je dobil spuščanje že pri enem mesecu starosti. Deček je bil tudi zelo jezen in ni dobro spal, zato je bila vsa družina prizadeta.

Na kliniki so materi povedali, kako mora skrbeti za njegovo kožo in so mu dali antibiotik, steroidno mazilo in še eno mazilo (barrier). To so bila enaka zdravila, ki jih je deček dobival vsakih nekaj tednov že od drugih zdravnikov v preteklih letih, ko so se pojavili izbruhi s hudim srbenjem in infekcijo zaradi kraspanja. Hitra hrana je stanje še poslabšala. Alopatska zdravila so le delno pomagala za kratek čas.

Zdravnica na kliniki je materi povedala, da je možna ozdravitev z vibrioniko. Še en teden je mati zaprosila za zdravila in so ji dali:

Za ekcem, infekcijo kože in luščenje:

#1. CC9.2 Infections acute + CC10.1 Emergencies + CC15.1 Mental & Emotional tonic + CC21.1 Skin tonic + CC21.5 Dry sores + CC21.6 Eczema...TDS

Dečku so priporočili zdravo hrano in veliko vode. Pokazali so mu tudi, kako odstrani mrtvo kožo s toplim namakanjem in mehko krpo, da koža lažje diha.

V tem času deček ni uporabljal drugih zdravil, občasno le nekaj steroidnega mazila. Ni dobil 'pulloutov'. Ker je bil ves dan v šoli, je lahko vzel zdravilo **#1** samo dvakrat dnevno, a je po treh tednih imel 30% izboljšanje in na rokah se je že kazala normalna rast kože. Mati je povedala, da deček še vedno ni dobro spal, ker je bil depresiven zaradi negativnih odzivov drugih ljudi ob pogledu na njegovo kožo. Dali so mu še eno kombo:

Za spanje in depresijo:

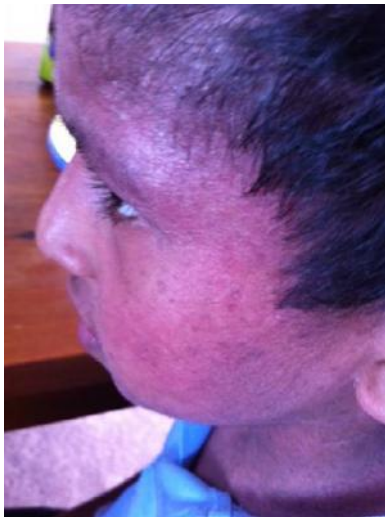#2. CC15.2 Psychiatric disorders + CC15.6 Sleep disorders...BD

Po 7 tednih zdravljenja, 6. junija 2015 je bil deček vidno mnogo boljši za 70% v ekcemu. 9. septembra 2015 je bilo 90% boljše. Takrat je jemal **#1** samo še enkrat dnevno. Zdel se je zadovoljen in mirnejši. Na koži ni bilo več razpok in infekcije, imel je že več pojavov normalne kože. To zdravljenje je povzročilo veliko olajšanje v vsej družini.

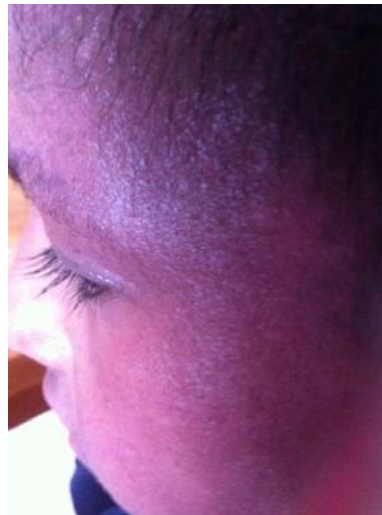#1 in **#2** so prekinili in mu dali:

#3. CC15.1 Mental & emotional tonic + CC21.1 Skin tonic + CC21.6 Eczema + #2...OD

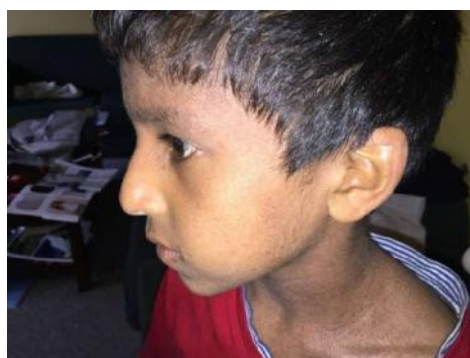Oktobra 2015 se je dobro počutil, čeprav je imel manjše izbruhe, kadar je jedel hrano, ki je telo ni sprejemalo. Zdaj je znal nadzorovati take izbruhe: vzel je **#3...TDS** da se je koža umirila in potem je doziranje znižal na **BD** in končno **OD**.



12 April 15



9 May 15



1 Sept 15

+++++
83. Shingles – virusno vnetje ^{01163...Hrvatska}

Starejša 82-letna ženska je prišla na pogovor 25 februarja 2015. Imela je izbruh 'herpes zoster' na hrbtu, kjer je bolelo in se odpiralo. Po utilu se je zelo slabotna. Dali so ji:

NM36 War + NM59 Pain + NM60 Herpes + SM26 Immunity...TDS

Uinek je takoj nastopil. Istega dne se je stanje popravilo za 50% in drugi dan so vsi znaki izginili. Ker je bil virus prisoten v telesu, je jemala zdravilo en mesec. V tem času ni jemala drugih zdravil. Do oktobra 2015 je gospa obnovila energijo in zdravje.

+++++
84. Ekcem ^{01427...Singapur}

50-letna ženska je prišla po zdravljenje marca 2013 za močan ekcem na podlaktih, ki ga je imela že 30 let. Koža je bila rdeča, debela, suha, groba in zelo srbeča. Bolnico je to motilo in je bila potrta. Poskusila je različna zdravila, ki pa niso pomagala in trenutno ni jemala ničesar. Imela je tudi visoki pritisk in holesterol, ki ju je nadzorovala z alopatskimi zdravili. Dali so ji:

#1. SR295 Hypericum 30C + SR299 Lycopodium 200C + SR315 Staphysagaria + SR382 Croton Tig...TDS

Po nekaj dneh je bilo malo bolje, a bolnica ni bila zadovoljna, ker je zdravilo po njeni izjavi delovalo. Prosila je še za zunanje mazilo, da bi pospešili zdravljenje. Dali so ji #1 v vibhutiju, da ga nanaša na lise ekcema in jemlje tudi ustno zdravilo. Po 6 tednih so vse lise ekcema izginile. Bolnica je z veseljem pokazala obe ozdravljeni roki.

Bila je tako navdušena, da je želela vibracijska zdravila še za druge probleme. Od histerektomije leta 2007 je pogosto imela bolečino v trebuhu, ki je trajala nekaj ur. Ampak zdravnik ji je rekel, da jo mora sprejeti, ker se je tkivo brazgotine po operaciji prilepilo na jajčnike, revesje in jajcevodce. V preteklih 4 letih je tudi imela pogoste infekcije sečil, zato je bilo področje ledvic občutljivo. Za to težavo ni jemala zdravil. Dali so ji:

Za UTI in bole ino v trebuhu:

#2. CC4.6 Diarrhoea + CC13.2 Kidney & Bladder infections + CC15.1 Mental & Emotional tonic...TDS

Že po nekaj dneh je bilo bolje in bolnica je obutila olajšanje znakov za UTI in bole ino v trebuhu. Ker jemlje zdravilo redno **TDS**, skoraj ni več bole in.

+++++
85. Infekcija prsta na nogi z vraš enim nohtom ^{02554...Italija}

Ženska, ki se je zdravila za kronično depresijo, je prosila za zdravila za sina 8. junija 2012. Ženska se je ločila od moža, ki je pozneje imel hudo nesrečo z avtom in je bil tri mesece v komi. Mož je še naprej delal težave, zato je žena dobila resno depresijo. Njen 16-letni sin je imel že 4 leta kronično infekcijo v levem prstu na nogi, ki je nastala po poškodbi prsta. Včasih se je izboljšalo, ampak infekcija se je ponavljala. V preteklem letu se je stanje poslabšalo in fantovo ustveno prizadelo. Težko se je obuval, ni mogel plavati, se ukvarjati s športom in se družiti z vrstniki. Prst na nogi ga je bolel, bil je rdeč barve, močno otečen in poln gnoja. Mati je porabila dosti časa in denarja za različne specialiste in zeliščarje, brez izboljšanja tudi po odstranitvi nohta, ki je zopet rasel, a ni bil raven in pravilno priraščen. Fant ni jemal nobenih zdravil in ni imel drugih zdravstvenih težav. Ker je zdravilka odhajala z doma, ni mogla videti fanta in je dala 8. junija 2012 zdravilo materi:

#1. CC21.9 Nails + CC21.11 Wounds & Abrasions...6TD, poleg tega pa še v ekološkem olivnem olju, da si je nohet namazal zjutraj in v vibhutiju zvečer.

Po 15 dneh se je zmanjšala samo rdečina. Gnoj je bil še malo slabši. Bolnik je zaradi strahu, da bo še slabše, prenehal mazati nohet in je jemal samo kroglice.

4. julija 2012 je prišel k zdravilki in odkril vse svoje ustvene probleme in obute krivde zaradi očetovega kritičnega stanja, materine depresije in stresa, težav in stroškov zaradi njegovega prsta. Zdravljenje so spremenili:

#2. NM2 Blood + NM16 Drawing + NM26 Penmycin + NM36 War + NM63 Back-up + SR264 Silicea + SR292 Graphites 200C + SR316 Streptococcus...6TD

12. julija 2012 je mati sporočila, da sta se zmanjšali rdečina in oteklina, še vedno je bilo veliko gnoja. Takoj so mu dali zdravilo za ustvene probleme:

#3. NM83 Grief + BR4 Fear + SM2 Divine Protection + SM9 Lack of Confidence...TDS

Po 5 dneh se je infekcija zmanjšala za 50%, po 10 dneh pa za 80%. Fant je bil zašuden in srečen. Prst je bil že skoraj normalen. Tretji teden je fant brez posveta zmanjšal **#2** na **TDS**. Izboljšanje je postalo poasnejše. Po enem in pol mesecih je prst ozdravel za 90%-100% na desni strani nohta, na levi pa še ne. Bolnik je govoril, da lahko vidi izboljšanje vsak dan. Mati je povedala zdravilki, da fant ni več redno jemal zdravil. 27. julija so kombe dopolnili:

#4. SR267 Alumina 200C + #2...TDS

#5. CC12.1 Adult tonic + #3...TDS

23. septembra je bolnik sporočil 100% ozdravitev. Nohet je bil normalen in fant je prenehal jemati zdravila.

Bolnikovo poročilo:

Začelo se je nekega dne, ko sem udaril s prstom ob neko stvar. Nastala je odrgnina, ki se ni izboljšala v naslednjih dneh. Odkril sem, da je bil nohet zaraščen. Začel sem z različnimi terapijami: blatne obloge, 'ricotta cheese', antibiotiki itd. Ne morem se spomniti vseh načinov. Po enem letu so mi v bolnišnici kirurško odstranili nohet, a oteklina je ostala. Še vedno je zelo bolelo. Po 5 mesecih je nohet ponovno zrasel, infekcija pa je ostala. V šoli se nisem mogel priključiti nobeni telesni dejavnosti. Kupiti sem moral dve številki večje evlje. Nekega dne je moja mati srečala zdravilko, ki ji je povedala za vibrioniko. Odločila sva se še za en poskus. Po 3 dneh ni bilo več rdečine in bolečine. Po 20 dneh se je zmanjšala oteklina in po enem mesecu sem bil zdrav. Te preproste kroglice so premagale modernico.

Zdravilka poroča: Ta primer se je popolnoma razrešil. Bilo je težko, ker je fant bil še mlad in razočaran zaradi prejšnjih poskusov, da bi ozdravil prst. Tiste terapije so bile drage in niso pomagale. V nekaterih primerih se je stanje tudi poslabšalo. Fant se je poutil krivega, ker je morala depresivna mati porabiti veliko časa in denarja za to težavo. Ta primer kaže tudi na pomembnost delovanja s ustvenimi dejstvi.

86. Psoriza, Tip 2 Diabetes, solzenje oči 02799...UK-Združeno kraljestvo

59-letni moški je imel hudo psorizo 20 let, zato je prišel po zdravila 11 junija 2014. Koža na nogah je bila temna, debela in luskava; to mu je povzročilo precej težav. Redno je uporabljal steroidna mazila, a brez učinka. Že 12 let so ga zdravili tudi za diabetes tipa 2, a z alopatskimi ustreznimi zdravili stanje ni bilo pod nadzorom (Metformin in Gliclazide). Poleg tega so se mu eno leto in pol solzile oči. Uporabljal je kapljice za oči, a ni bilo bolje. Bolnik je jemal samo zdravila za diabetes. Dali so mu naslednje kombe:

Za psorizo:

#1. CC21.1 Skin tonic + CC21.2 Skin infections + CC21.3 Skin allergies + CC21.6 Eczema + CC21.10

Psoriasis...QDS za en mesec, potem **TDS**. Poleg tega je dobil isti kombo za zunanjo uporabo zjutraj v extra-deviškem olivnem olju – in enkrat na dan, če ga je srbelo.

Za diabetes:

#2. CC6.3 Diabetes + CC10.1 Emergencies + CC12.1 Adult tonic + CC13.1 Kidney & Bladder tonic + CC15.1 Mental & Emotional tonic...QDS za en mesec, potem **TDS**

Za solzenje oči:

#3. CC7.1 Eye tonic + CC7.3 Eye infections + CC7.4 Eye defects...QDS za en mesec, potem **TDS**

Bolniku so svetovali o pomenu prehrane in telovadbe za nadzor diabetesa in o pomenu zmanjšanja stresa, ker lahko povzročita izbruh psorize.

Po 6 tednih je bolnik sporočil izboljšanje vseh znakov in doziranje so prilagodili:

- Psoriza se je izboljšala za 30%. **#1** se je nadaljevalo **TDS**.
- Diabetes je bil pod nadzorom z **#2** in ustreznim alopatskim zdravilom. **#2** je ostalo **TDS**.
- Oči se niso več solzile (100% bolje). **#3** so znižali na **BD** za en teden, potem **OD** še en teden.

Psoriza se je po 6 mesecih izboljševala. Po tri mesece je bilo 50% bolje, ob koncu 9 mesecev (Marec 2015) pa 70% izboljšanje. Debelost kože in pigmentacija sta se precej zmanjšali in koža je dobivala normalno barvo.

10 oktobra 2015 je bolnik povedal, da se je psoriza izboljšala za 95%. Koža je bila skoraj normalna, brez odebilitve in temne barve. Diabetes je ostal pod nadzorom.

Oktobra 2015 hvaležni bolnik nadaljuje z zdravilom **#1 BD** in ga uporablja tudi zunanje, če je potrebno. Drugo zdravilo jemlje **#2 TDS**.

87. Kronične akne 03505...UK-Združeno kraljestvo

23 decembra 2014 je prišlo 18-letno dekle za zdravljenje aken na obrazu, hrbtu in spodnjem delu telesa. Imela jih je od osmega leta dalje. Trenutno je študirala na univerzi. V preteklosti je uporabljala alopatska zdravila in druge vrste brez uspeha. Potem ni jemala ničesar. Dali so ji:

CC8.1 Female tonic + CC15.1 Mental and Emotional tonic + CC21.1 Skin tonic + CC21.2 Skin infections...TDS v vodi in tudi v olivnem olju za zunanjo uporabo **OD** pred spanjem.

Priporočili so ji tudi piti veliko vode, da se izloči toksini.

V nekaj tednih je sporočila postopno izboljšanje, največ na obrazu. Potem je sporočila naslednje: 75% bolje po 4 mesecih, 85% bolje po 8 mesecih in 90% po 10 mesecih. 1 novembra 2015 je nadaljevala z zdravljenjem.

88. Alergije na hrano 03523...UK-Združeno kraljestvo

67-letna ženska je prišla po zdravila zaradi kožne alergije, ki jo je imela že 7 let, odkar se je vrnila iz izleta v tujino. Kadar je jedla žitarice in oreške, je koža na glavi in vratu dobila mokre žulje. Pred dvema letoma so ji ugotovili visok krvni pritisk, ki je nastal po smrti bližnjega družinskega člana. Za kožo je jemala antihistamin (Cetirizine tablete) in Amlodipine 5mg za visoki krvni pritisk. 25 junija 2015 so ji dali:

#1. CC3.3 High Blood Pressure (BP) + CC3.7 Circulation + CC4.10 Indigestion + CC10.1 Emergencies + CC12.1 Adult tonic + CC15.1 Mental & Emotional tonic + CC21.2 Skin infections + CC21.3 Skin allergies...TDS

#2. CC21.2 Skin infections + CC21.3 Skin allergies v vodi za zunanjo uporabo z vato.

Prvi teden je opazila, da se je izpuščaj poslabšal. Postal je suh in temen. Bolnica se je zavedala možnega 'pullouta' in je nadaljevala z jemanjem zdravila. Po drugem tednu je prenehala jemati alopatsko zdravilo, ker se je koža zdravila. Po enem mesecu je bilo stanje 95% bolje. V prehrano je ponovno začela vključevati žito in majhne količine oreškov. Zdravilec je svetoval znižanje #1 na **BD** in uporabo #2 samo, ko jo je koža srbela.

15 oktobra 2015 je lahko jedla žito in oreške, ne da bi dobila izpuščaje in je jemala #1...**OD** za preventivo. Njen krvni pritisk je normalen, ko ga izmeri zdravnik, a ji zdravilo še naprej svetujejo.

Poročilo bolnice:

Te kroglice so zares pomagale za mojo kožo, druga zdravila pa niso. Prenehala sem hoditi v javnost, ker je bila moja koža tako slaba, še posebej na obrazu. Zdaj sem srečna, ker je vse bolje. Če me koža srbi, takoj vzamem zdravilo in srbenje mine. Zdaj lahko jem kruh, apatije in oreške v moji prehrani, izpuščaji pa se ne pojavijo.

89. Glivice v nohtu ^{03524...ZDA}

Žensko 65 let je napotila k zdravilcu prijateljica, ki se je zdravila z vibrioniko. Bolnica je grizla svoje nohte. Ta navada je povzročila hudo glivico (paronychia) v različnih nohtih obeh rok. Že 1½ leta je poskušala možna alopatska zdravila, da bi odpravila to težavo. Dokler je jemala zdravila, so se nohti popravili, če je prenehala, pa so se glivice vrnile. 9. julija 2015 je začela jemati:

CC10.1 Emergencies + CC12.1 Adult tonic + CC15.1 Mental & Emotional tonic + CC21.7 Fungus...QDS za 3 tedne.

Proti koncu julija je bolnica sporočila več kot 40% izboljšanje. Potem je nadaljevala **TDS** še en mesec in je 100% ozdravela. Doziranje so znižali na **OD** v sredini oktobra 2015 in ob začetku novembra 2015 ni bilo ponovitve. Zelo je hvaležna Swamiju, da jo je seznanil z zdravilcem vibrionike.

90. Psoriza ^{11567...Indija}

7-letni deček je prišel po zdravila z diagnozo 'keratoderma palmoplantaris', to je različica psorize. Deček je imel suhe in luskave ranice na prstih nog in rok, na komolcih in kolenih že 18 mesecev. Stanje se je poslabšalo pozimi in če je bil deček dehidriran zaradi znojenja in igranja. Specialist je predpisal vlažilna in steroidna mazila za lokalno uporabo ter vitamin A & D in calcipotriol tablete za vsak dan. S temi zdravili so ranice izginile, a so se vrnile po enem mesecu, če je prenehal jemati zdravila. Tudi ajurvedska zdravila so le delno pomagala. 9. aprila 2015 so mu dali:

#1. CC15.1 Mental & Emotional tonic + CC17.3 Brain & Memory tonic + CC21.3 Skin allergies + CC21.10 Psoriasis...TDS in QDS za lokalno uporabo, da raztopi 5 kroglic v 200ml vode.

Na začetku se je stanje izboljšalo (okoli 50%). Koža je postala mehkejša. Od 20. aprila dalje pa se je koža zopet sušila. Po posvetu s starejšim zdravilcem, 2. maja, so zdravilo #1 dopolnili:

#2. CC21.1 Skin tonic + #1...6TD

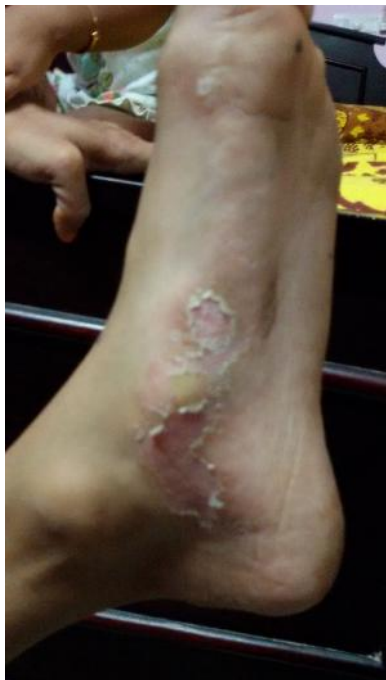#3. CC15.1 Mental and Emotional tonic + CC21.1 Skin tonic + CC21.3 Skin allergies + CC21.10 Psoriasis...QDS za lokalno uporabo v vodi

Dodatno so bolniku svetovali, da si maže ranice z vlažilnim mazilom na osnovi vode (Venusia Max) **BD**, zvečer in zjutraj, preden je šel v šolo. Pred vibrioniko je bolnik uporabljal to mazilo skupaj z drugimi alopatskimi zdravili, a brez uspeha. V tem primeru je razlika v dodatku vibrionike.

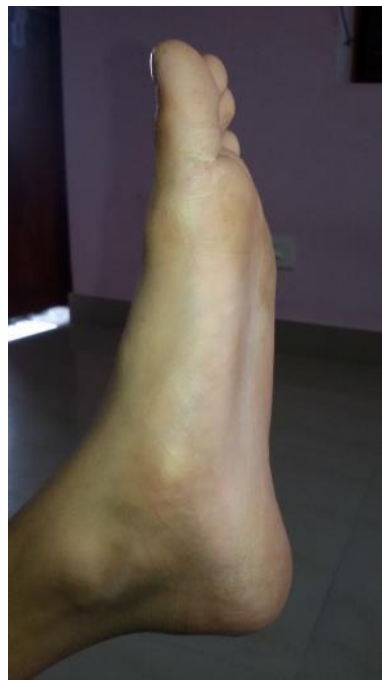Po enem mesecu je bil bolnik ozdravljen. Od 2. junija so postopno zniževali doziranje naslednjih 5 mesecev: **#2...QDS** (junij), **TDS** (julij), **OD** (avgust), **3TW** (september), **OW** (oktober). 2. avgusta 2015 so zdravilo #3 prekinili. Ob zadnjem obisku 26. oktobra ni bilo ponovitve. Poglejte slike spodaj.

Zdravilec piše:

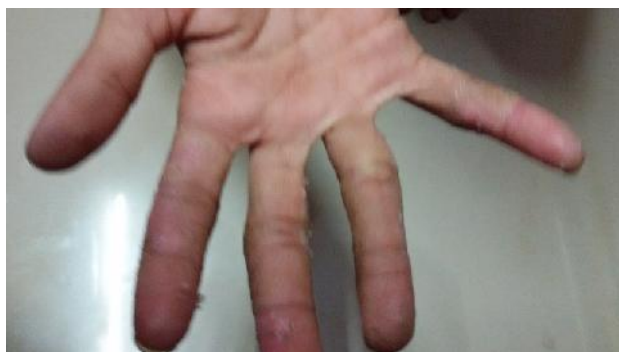Dečkovi starši so zelo veseli. Hvaležni so Swamiju za sinovo ozdravitev. Srečni so tudi, da deček ni v nevarnosti zaradi možnih učinkov steroidov.



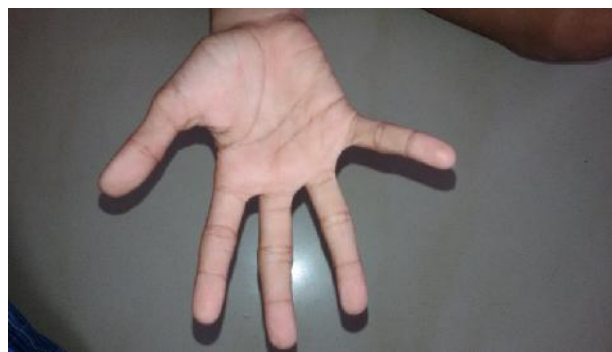Gleženj pred zdravljenjem (9 april 2015)



in po zdravljenju (26 oktober)



Roka pred zdravljenjem (9 April 2015)



po zdravljenju (26 oktober)

☪Dodatek☪

To darilo za rojstni dan Swamiju zaključimo z molitvijo.

Samastha lokah sukhino bhavantu

Samastha lokah sukhino bhavantu

Samastha lokah sukhino bhavantu

Om shanti shanti shanti Hi

Naj bodo bitja vseh svetov srečna.

Om Sai Ram Jai Sai Ram!

Sai Vibrionika... za odličnost in dostopno zdravljenje – brezplačno za bolnike